

Документ подписан простой электронной подписью
Информация о владельце:
ФИО: Дмитриев Николай Николаевич
Должность: Ректор
Дата подписания: 06.12.2019 10:56:54
Уникальный программный ключ:
f7c6227919e4cddb04d7d682991f8553057cafb0

**ФЕДЕРАЛЬНОЕ ГОСУДАРСТВЕННОЕ БЮДЖЕТНОЕ
ОБРАЗОВАТЕЛЬНОЕ УЧРЕЖДЕНИЕ ВЫСШЕГО ОБРАЗОВАНИЯ
ИРКУТСКИЙ ГОСУДАРСТВЕННЫЙ АГРАРНЫЙ УНИВЕРСИТЕТ
ИМЕНИ А.А. ЕЖЕВСКОГО**

СКЕЛЕТ БАЙКАЛЬСКОЙ НЕРПЫ

Учебное пособие

Молодежный 2020

УДК 599.745.3:591.471(075.8)

С 428

Рекомендовано к изданию учебно-методической комиссией факультета биотехнологии и ветеринарной медицины (протокол №2 от 6 октября 2020 г.)

Авторы: Н.И. Рядинская, И.В. Аникиенко, Д.Р. Иконникова, О.П.Ильина, Е.А. Карпова, А.А. Молькова, Т.Е. Помойницкая, С.А. Сайванова, М.А. Табакова, В.Н. Тарасевич

Рецензент:

Порублев В.А. – доктор биологических наук, профессор кафедры паразитологии, ветсанэкспертизы, анатомии и патанатомии имени профессора С.Н. Никольского ФГБОУ ВО «Ставропольский государственный аграрный университет»

Скелет байкальской нерпы: учебное пособие / Н.И. Рядинская, И.В. Аникиенко, Д.Р.Иконникова [и др.]; Иркут. гос. аграр. ун-т им. А.А. Ежевского. – Молодежный: Изд-во Иркутский ГАУ, 2020. – 60 с.

В учебном пособии отражены вопросы анатомических особенностей в строении скелета байкальской нерпы. В доступной форме с большим количеством иллюстраций дается описание строения осевого и периферического отделов скелета байкальской нерпы – эндемика Байкала.

Предназначено для студентов специальности 36.05.01 Ветеринария и направления подготовки 36.03.01 Ветеринарно-санитарная экспертиза, а также для аспирантов и молодых ученых.

© Рядинская Н.И., Аникиенко И.В., Иконникова Д.Р., Ильина О.П., Карпова Е.А., Молькова А.А., Помойницкая Т.Е., Сайванова С.А., Табакова М.А., Тарасевич В.Н., 2020

©ФГБОУ ВО Иркутский государственный аграрный университет имени А.А. Ежевского, 2020

Оглавление

Введение.....	4
I Осевой скелет – skeletonaxiale.....	6
1.1 Череп– cranium	6
1.1.1 Затылочная кость–os occipitale.....	8
1.1.2 Клиновидная кость – ossphenoidale	10
1.1.3 Височная кость – ostemporale	11
1.1.4 Теменная кость – osparietale	15
1.1.5 Лобная кость – osfrontale	15
1.1.6 Крыловидная кость – os pterygoidea	16
1.1.7 Скуловая кость – oszygomaticus	16
1.1.8 Небная кость – ospalatinum.....	17
1.1.9 Верхнечелюстная кость – maxillare	18
1.1.10 Носовая кость – os nasale	21
1.1.11 Резцовая кость – os incisivum	22
1.1.12 Решетчатая кость – osethmoidale.....	23
1.1.13 Нижняя челюсть – mandibula.....	25
1.2Позвоночный столб – columna vertebralis.....	27
1.2.1 Шейный отдел – pars cervicalis.....	29
1.2.2 Грудной отдел – pars thoracalis.....	32
1.2.3 Поясничной отдел – parslumbalis	37
1.2.4 Крестцовый отдел – parssacralis	39
1.2.5 Хвостовой отдел – parscaudalis.....	41
II Периферический скелет – skeleton periphericis	41
2.1 Лопатка – scapula	41
2.2 Скелет свободной грудной конечности (ласты) – cingulum membri thoracici.....	43
2.2.1 Плечевая кость – os humeri, os brachii	43
2.2.2Кости предплечья – ossaantebrachii.....	45
2.2.3 Кости кисти – ossamanus.....	47
2.3 Кости тазового пояса – pelvina	51
2.3.1 Подвздошная кость– os ilii.....	51
2.3.2 Лонная кость– ospubis	52
2.3.3 Седалищная кость– os ischii	52
2.4 Скелет свободной тазовой конечности (ласты) – cingulum membri pelvini.....	53
2.4.1 Бедренная кость – osfemoris	53
2.4.3 Кости стопы – ospedis.....	54
Список рекомендуемой литературы	59

Введение

Байкал – самое глубоководное озеро в мире и с 1996 года входит в список Всемирного наследия ЮНЕСКО. Площадь озера – 31,7 тыс. км², это седьмое место в мире после Каспийского моря-озера, озер Виктория, Танганьика, Гурон, Мичиган, Верхнее или площадь стран Бельгия или Нидерланды. В длину озеро имеет 636 км, самое широкое оно в центре (81 км), самое узкое – около дельты реки Селенга (27 км), максимальная глубина 1642 м. Более 2600 видов обитает в водоеме, из них 56% – эндемики.

Одним из обитателей озера Байкал является байкальская нерпа (*Phocasibirica* Gmelin, 1798). Уникальность ее состоит в том, что она является единственным эндемиком среди млекопитающих Байкала и в отличие от других ластоногих обитает в пресной воде. Установлено, что байкальская нерпа один из лучших ныряльщиков среди водных млекопитающих, несмотря на то, что глубина и длительность погружения у нее меньше, чем у китов и тюленей – морских обитателей, коэффициент «устойчивости к апноэ» у нее гораздо выше и составляет 23,5 (Петров Е.А., 2009). Биология нерпы изучена достаточно подробно и в настоящее время к байкальской нерпе опять проявляется интерес, связанный с тем, что она является целевым организмом для биоусиления токсических эффектов в экосистеме Байкала и может быть использована в качестве биоиндикатора. В частности, ткани и зубы байкальской нерпы использовали для исследования токсикологических последствий заражения озера Байкал солями тяжелых металлов Hg и Cd в течение последних восьмидесяти лет (Ozersky et al., 2017; Poste et al., 2018).

Однако, несмотря на длительную историю исследований, связанных с байкальской нерпой, данные об ее анатомическом строении разрознены и немногочисленны. Целью настоящего исследования было описание строения скелета байкальского эндемика. Важной особенностью данной работы является полное и подробное описание как осевой, так и периферической частей скелета. Особый научный интерес данное пособие представляет и в связи с тем, что изложенные данные являются основой для дальнейшего топографического описания органов байкальской нерпы. Описанные анатомические особенности скелета байкальского эндемика связаны с его образом жизни и обитания и могут быть использованы при изучении скелета, как ластоногих, так и других водных млекопитающих.

В связи с тем, что антропогенное влияние на озеро Байкал значительно возросло в последние годы, отмечается негативное воздействие на организмы животных, обитающих в нем, и в том числе на байкальскую нерпу. Поэтому новые современные данные о видовых особенностях скелета байкальской нерпы могут помочь при проведении посмертной судебно-ветеринарной

экспертизе трупа или отдельных фрагментов, при дальнейших исследованиях анатомии тюленя Байкала, так и при разработке способов лечения эндемика.

Данное пособие написано на огромном объеме оригинального материала и проиллюстрировано фотографиями собранными авторами в течение последних пяти лет. Пособие состоит из введения и двух глав. Первая глава посвящена строению осевого скелета байкальского эндемика: черепа и позвоночного столба. Во второй главе описан периферический скелет, включающий тазовый и плечевой пояса конечностей, а также скелеты свободных грудных и тазовых конечностей (ласт).

Всем лицам, оказавшим посильное содействие в выполнении данных исследований и в издании рукописи, авторы выражают свою искреннюю признательность.

Коллектив авторов

Юсовойскелет – skeletonaxiale

1.1 Череп – cranium

Череп байкальской нерпы, как и у всех млекопитающих, разделен на мозговой и лицевой отделы в соотношении 1:1,3. Граница проходит на уровне обонятельных ямок решетчатой кости. Мозговой отдел имеет округло-квадратную форму и образован непарной затылочной, клиновидной, парными височными, теменными, крыловидными и лобными костями, причем лобные кости продолжают и на лицевой отдел. Лицевой отдел сужен и состоит из лобных, верхнечелюстных, скуловых, небных, резцовых, решетчатой костей и сошника. У байкальской нерпы очень объемные глазницы, в которых аборальная стенка формируется теменной, лобной костями и височным крылом клиновидной кости, медиальная – лобной костью и глазничным крылом клиновидной кости, назальная – верхнечелюстной костью, латеральная (скуловая дуга) – скуловой костью и скуловым отростком височной кости.

Все кости черепа очень тонкие, исключение – резцовые, мыщелки затылочной кости, сосцевидные гребни сосцевидной части, барабанная и скалистая части каменистой кости, основание скулового отростка чешуи височной кости и нижняя челюсть. На большинстве костей имеются мелкие питательные отверстия (рисунок 1, 2, 3).

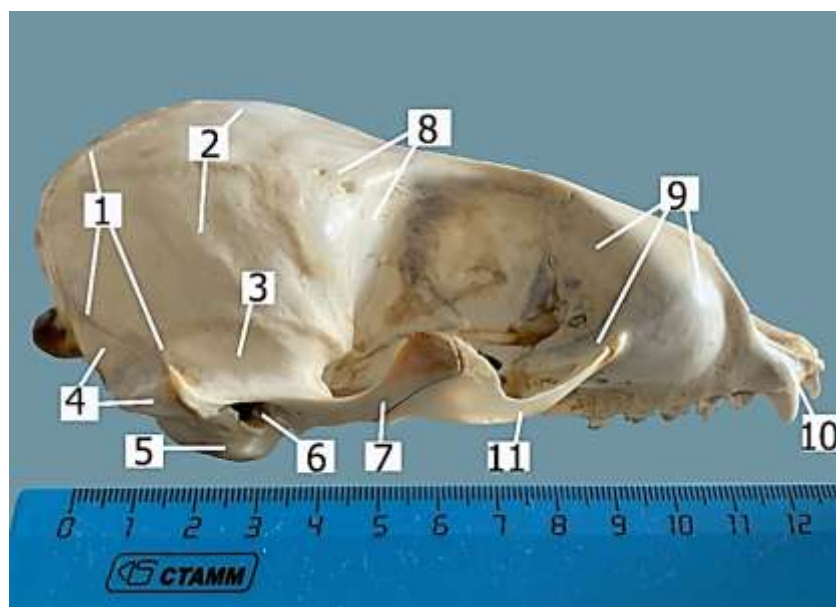


Рисунок 1. Череп (латеральная поверхность). Байкальская нерпа, 1,5 года: 1 – латеральный затылочный гребень; 2 – теменная кость; 3 – чешуя височной кости; 4 – сосцевидная часть каменистой кости; 5 – барабанный пузырь; 6 – отверстие наружного слухового отверстия; 7 – скуловой отросток чешуи височной кости; 8 – лобная кость; 9 – верхнечелюстная кость; 10 – резцовая кость; 11 – скуловая кость

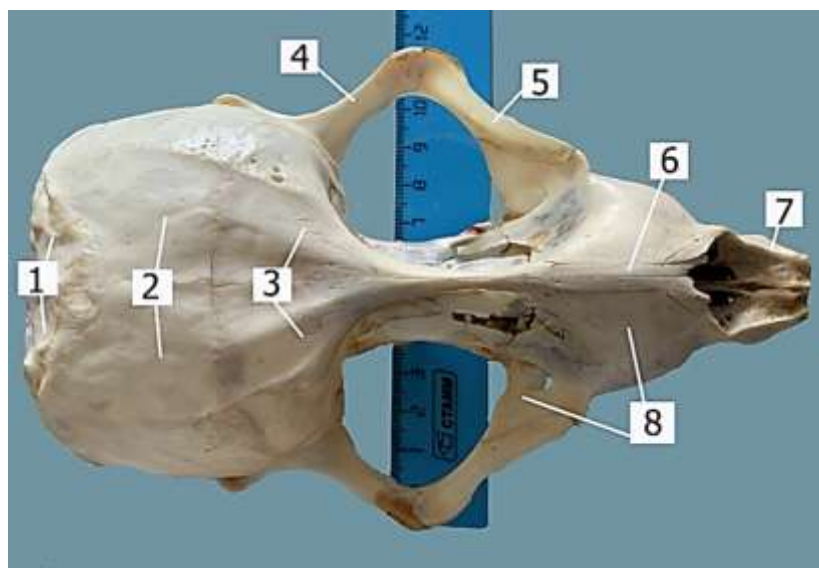


Рисунок 2. Череп (дорсальная поверхность). Байкальская нерпа, 1,5 года: 1 – чешуя затылочной кости; 2 – теменные кости; 3 – лобные кости; 4 – скуловой отросток височной кости; 5 – скуловая кость; 6 – носовая кость; 7 – резцовые кости; 8 – верхнечелюстная кость

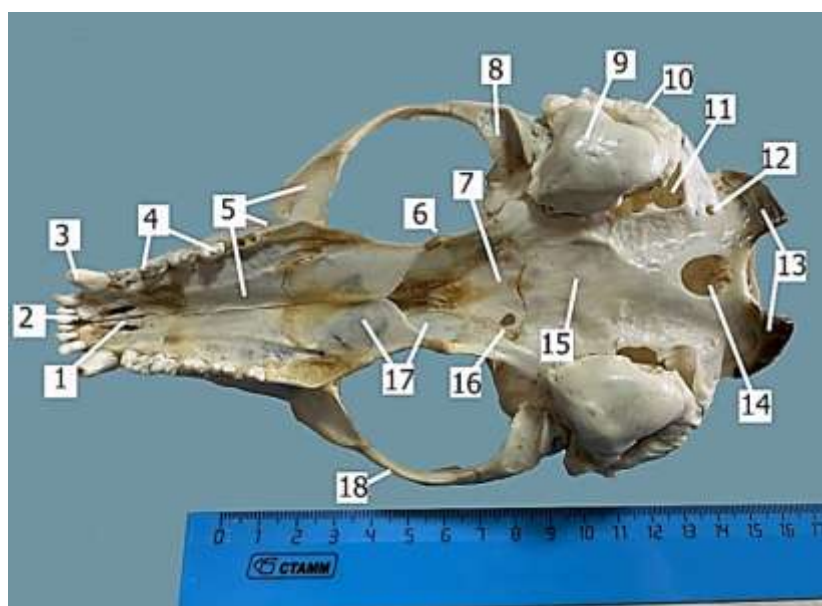


Рисунок 3. Череп (вентральная поверхность). Байкальская нерпа, 1,5 года: 1 – небные отростки резцовой кости; 2 – молярный край для резцовых зубов; 3 – клык; 4 – моляры и премоляры; 5 – верхнечелюстная кость; 6 – крючковидный отросток крыловидной кости; 7 – пресфеноид клиновидной кости; 8 – суставная поверхность скулового отростка височной кости; 9 – барабанный пузырь; 10 – сосцевидный гребень каменистой кости; 11 – рваное отверстие; 12 – подъязычное отверстие; 13 – мыщелки затылочной кости; 14 – большое овальное отверстие; 15 – базисфеноид клиновидной кости; 16 – отверстие для глазничного канала; 17 – небная кость; 18 – скуловая кость

1.1.1 Затылочная кость—*osoccipitale*

Тело – *corpusoccipital*—тонкое и широкое, латерально от него располагаются рваные отверстия – *foramenlacerum*. На базальной поверхности тела имеется возвышение, а с мозговой поверхности – выраженная ямка для продолговатого мозга – *fossa medulla oblongata*. Ямки для мозгового моста нет. На границе с базисфеноидом клиновидной кости находится поперечный гребень – *crista transversus* (рисунок 3).

Тело костно срастается с боковыми частями – *pars lateralis*, они имеют овально удлиненные мыщелки – *condylus occipitale*, которые частично являются границей большого затылочного отверстия – *foramen occipitale magnum*. В мозговую полость от дорсального края большого затылочного отверстия отходят горизонтальная (отделяет большие полушария от мозжечка) и перпендикулярная (отделяет частично большие полушария между собой в аборальном отделе) тонкие костные пластины – *lamina horizontalis et perpendicularis*.

В основании мыщелков образуются подъязычные ямки – *fossa hypoglossus*, переходящие в крылья, имеющие четко очерченный угол (заменяет яремные отростки). Латеральный край крыльев граничит через узкую щель с чешуей, вентральный край частично является границей рваного отверстия, а прямым латеральным углом граничит с сосцевидной частью каменистой кости. В основании медиальных углов подъязычной ямки находятся подъязычные отверстия для выхода XII пары черепных нервов. Между подъязычными отверстиями – *foramen hypoglossus* – находится большое овальное отверстие – *foramen ovale major*. У молодых животных подъязычных отверстий может быть два: под мыщелками и два над мыщелками, причем они могут быть ассиметричными по диаметру, большое овальное отверстие имеет округлую форму.

Чешуя затылочной кости – *squama occipitalis*— треугольной формы, частично является границей большого затылочного отверстия. Вся поверхность шероховатая для прикрепления мышц, по сагиттальной линии располагаются два-три питательных отверстия. Дорсальный угол чешуи вклинивается между теменными костями, затылочные гребни выражены латерально на границе с теменными костями и затем они переходят на сосцевидную часть и чешую височной кости (рисунок 4, 5).

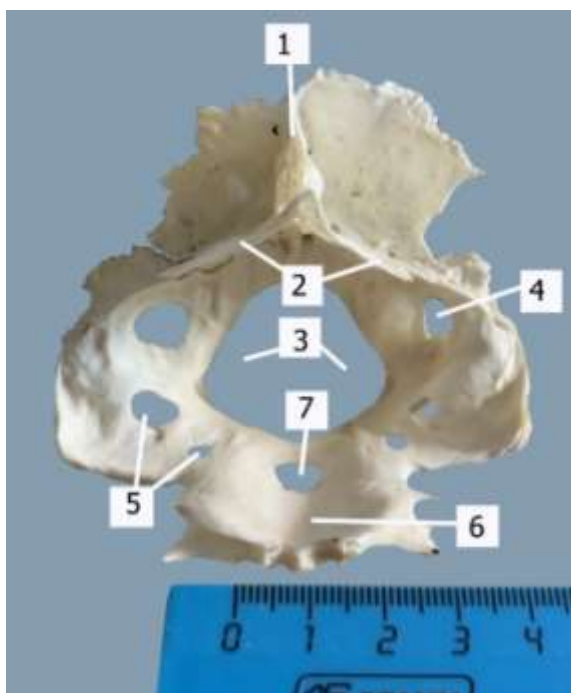


Рисунок 4. Мозговая поверхность затылочной кости. Байкальская нерпа, 5 месяцев: 1 – перпендикулярная пластина; 2 – горизонтальная пластина; 3 – большое затылочное отверстие; 4 – надмышцелковое отверстие; 5 – подъязычные отверстия; 6 – ямка для продолговатого мозга; 7 – большое овальное отверстие

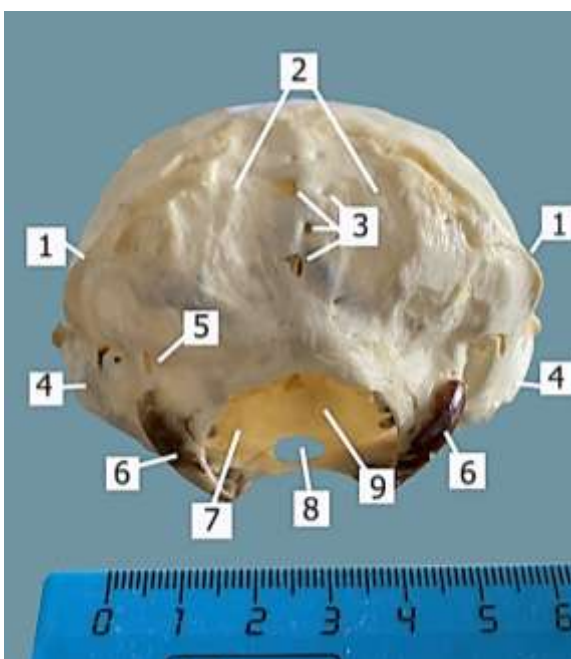


Рисунок 5. Чешуя затылочной кости. Байкальская нерпа, 1,5 года: 1 – латеральные затылочные гребни; 2 – чешуя затылочной кости; 3 – питательные отверстия; 4 – сосцевидные гребни сосцевидной части каменной кости; 5 – надмышцелковое отверстие; 6 – мыщелки затылочной кости; 7 – большое затылочное отверстие; 8 – большое овальное отверстие; 9 – ямка для продолговатого мозга

1.1.2 Клиновидная кость – *ossphenoidale*

Тело клиновидной кости – *corpussphenoidale* – делится на базисфеноид и пресфеноид.

Базисфеноид – *osbasisphenoidale* – имеет трапециевидную форму, латерально граничит с барабанными пузырями, а на границе с отверстием костной слуховой трубы и с чешуей височной кости находятся желоба для костной слуховой трубы и овальные отверстия. На мозговой поверхности базисфеноида имеется ямка для гипофиза.

Пресфеноид – *ospresphenoidale* – имеет форму треугольника, в углах основания которого, на границе с базисфеноидом имеются два округлых отверстия, диаметром 2-3 мм, для образования глазничного канала (проходят глазничные артерии и нервы) – *canalis opticus* (рисунок 6). Вдоль суженной части к вершине треугольника, располагаются мелкие отверстия в количестве 8-10 штук.

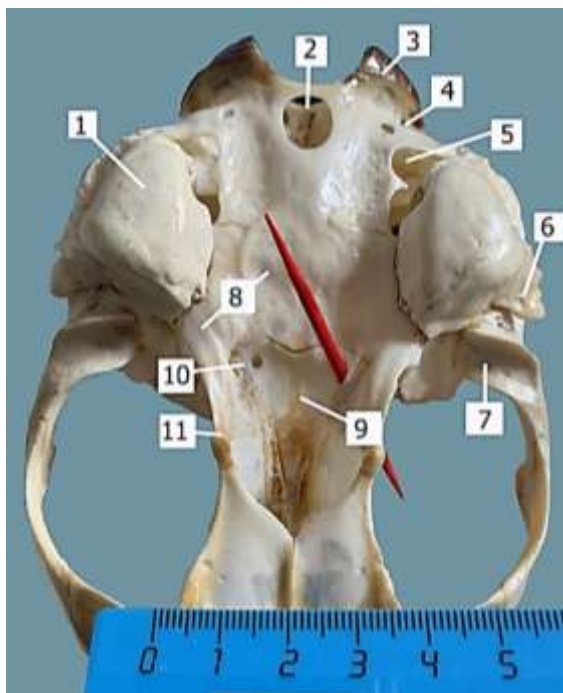


Рисунок 6. Основание черепа. Байкальская нерпа, 1,5 года: 1 – барабанный пузырь; 2 – большое овальное отверстие; 3 – мышелки затылочной кости; 4 – подъязычное отверстие; 5 – рваное отверстие; 6 – костный гребень отверстия наружного слухового прохода; 7 – суставная поверхность скулового отростка височной кости; 8 – базисфеноид; 9 – пресфеноид; 10 – глазничное отверстие; 11 – крыловидная кость

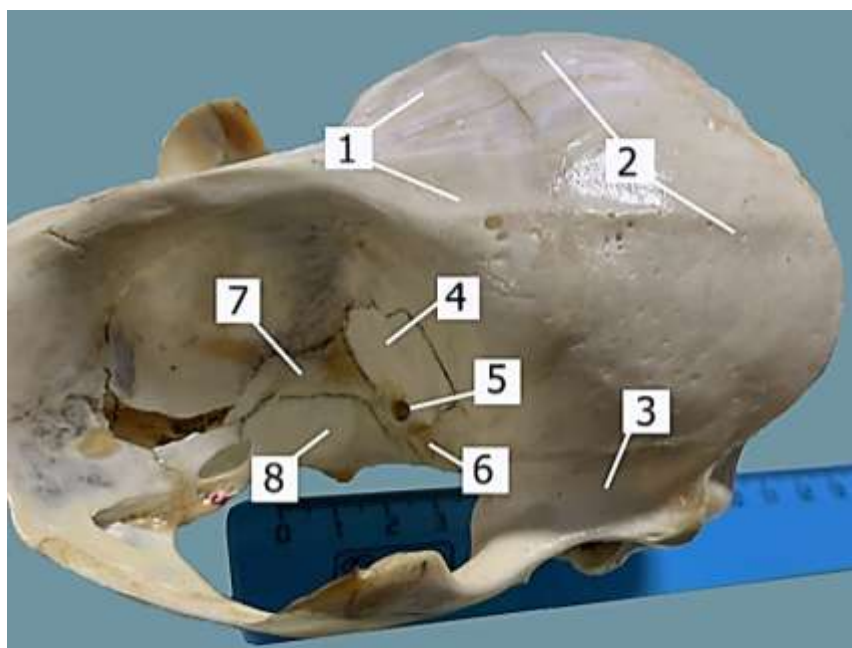


Рисунок 7. Крылья клиновидной кости (обведены карандашом по швам). Байкальская нерпа, 1,5 года: 1 – лобные кости; 2 – теменные кости; 3 – чешуя височной кости; 4 – височное крыло; 5 – зрительное отверстие; 6 – круглоглазничное отверстие; 7 – глазничное крыло; 8 – крыловидная кость

От базисфеноида отходят височные крылья – *alatemporalis* – формируют аборальную стенку глазницы, а вдоль пресфеноида крепятся узкие глазничные крылья – *alaorbitalis*, которые вместе с крыловидными костями и лобными образуют узкую перегородку – *septum* – или медиальную стенку глазницы. На границе глазничного крыла и крыловидной кости находятся два отверстия: зрительное – *foramen opticus*, и круглоглазничное – *foramen orbitorotundum* (рисунок 7). Назально на пресфеноид налегают узкие крылья сошника – *alavomeris*.

1.1.3 Височная кость – *ostemporale*

Височная кость состоит из чешуи и каменной кости.

Чешуя – *squama occipitalis* – относительно небольшая, имеет форму полукруга и ее граница с теменной костью четко обозначена не высоким гребнем. На границе с каменной костью крепится скуловой отросток, который сначала направлен латерально, затем – дорсоназально и соединяется со скуловой костью. В основании отростка находится суставная поверхность и засуставной гребень для соединения с конгруэнтной суставной поверхностью нижней челюсти (рисунок 8).

Каменная кость – *os petrosa* – состоит из трех частей: сосцевидной, барабанной и скалистой. Сосцевидная часть – *pars mastoideus* – треугольной формы, медиальным краем граничит через узкую щель с боковыми частями

затылочной кости, а латеральным краем – с теменными. Основание треугольника образует ярко выраженный продольный гребень – *cristalongitudinalis*, на границе с барабанным пузырем – *bullatumpanica* – отверстие для выхода лицевого нерва – *n. facialis*, а на границе с чешуей височной кости имеется продолжение затылочных гребней. С мозговой поверхности в области сосцевидного гребня имеется 2-3 глубоких синуса.

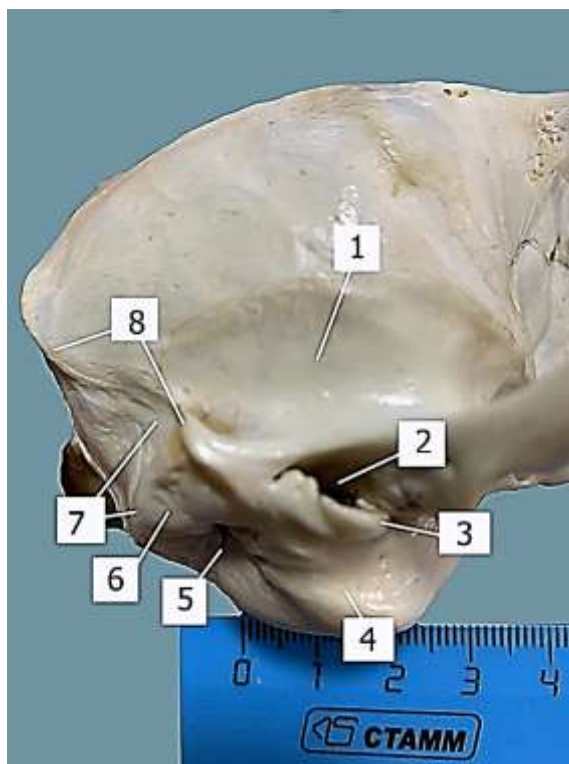


Рисунок 8. Височная кость. Байкальская нерпа 1,5 года: 1 – чешуя височной кости; 2 – костное отверстие наружного слухового прохода; 3 – костный гребень отверстия наружного слухового прохода; 4 – барабанный пузырь; 5 – отверстие для выхода лицевого нерва; 6 – сосцевидный гребень сосцевидной части каменистой кости; 7 – сосцевидная часть каменистой кости; 8 – латеральный затылочный гребень, переходящий в засуставной гребень

Барабанная часть – *paratumpanica* – представлена выпуклым барабанным пузырем – *bullatumpanica* – треугольной формы, основание треугольника обращено аборально, а верхушка – рострально. Латерально на барабанном пузыре находится овальное отверстие наружного слухового канала, медиально – отверстие для внутренней сонной артерии, отверстие является началом короткого сонного канала для прохождения внутренней сонной артерии в черепную полость (не сообщается с барабанной полостью). Отверстие наружного слухового прохода – *foramenmeatusacusticusexternus* – отделяется от барабанного пузыря костным гребнем. Между основанием

треугольника барабанного пузыря и сосцевидной частью находится щелевидное отверстие для выхода лицевого нерва – *foramenstylomastoideus*. К отверстию по медиальному углу основания проходит сосудистый желоб. В области вершины треугольника барабанного пузыря прикрепляется шиловидный отросток подъязычной кости – *processusstyloideus*, в основании которого открывается щелевидное отверстие костной слуховой трубы – *foramentubaauditivaossea*. Краниально от отверстия располагаются овальное – *foramenovale* и перед ним крыловое отверстия – *foramenpterygoidea* (рисунок 9).

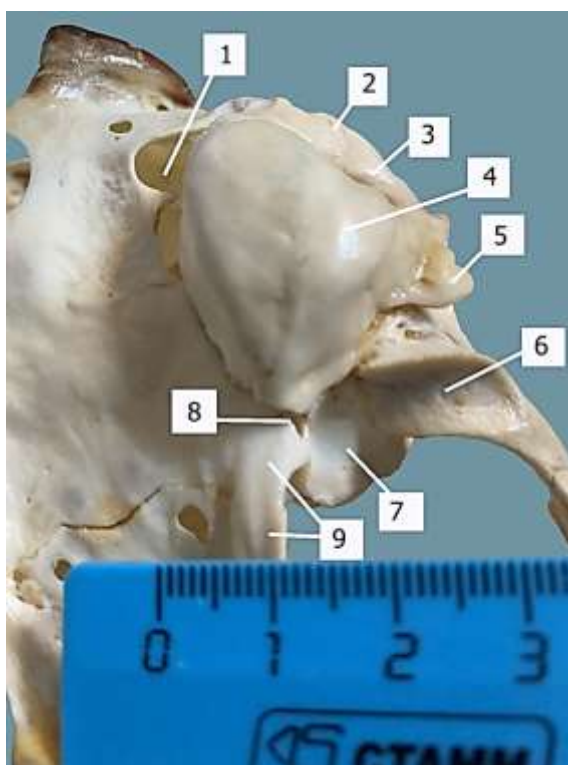


Рисунок 9. Барабанная часть височной кости. Байкальская нерпа, 1,5 года: 1 – рваное отверстие; 2 – сосцевидный гребень сосцевидной части; 3 – отверстие для выхода лицевого нерва; 4 – барабанный пузырь; 5 – гребень отверстия наружного слухового прохода; 6 – суставная поверхность скулового отростка; 7 – чешуя височной кости; 8 – отверстие слуховой трубы; 9 – желоб для слуховой трубы

Барабанная полость – *cauimtrumpanis* достаточно широкая и повторяет контур барабанного пузыря. В основании треугольника – *cauimtrumpanis* располагается мыс костной улитки. В основании мыса с латеральной стороны открывается овальное окно преддверия, закрытое стремечком – *stapes*. За мысом располагается окно улитки, закрытое мембраной. На латеральной стороне барабанного пузыря находится барабанное кольцо правильной овальной формы. Барабанная перепонка – *membranatumpani* – натянута на

барабанное кольцо, но в центре немного возвышается над плоскостью барабанного кольца, образуя невысокий конус. Более выражено барабанное кольцо с вентральной стороны барабанной полости. За барабанным кольцом на латеральной стороне основания барабанной полости имеется небольшое углубление, в котором лежат головка молоточка – *caput malleus*, соединенное суставом с телом наковальни – *incus*. В наружной части головки молоточка имеется небольшое углубление, которое у других тюленей не было описано, от шейки молоточка отходит тонкий длинный отросток (*pr. longus*) рукоятки. Основание рукоятки молоточка треугольное и закрепляется на барабанной перепонке. Наковальня у байкальской нерпы также достаточно большая в сравнении с другими косточками, как и у других видов настоящих тюленей. Между длинной ножкой наковальни и стремящем располагается хорошо выраженная чечевицеобразная косточка. Стремечко – *stapedius* – байкальской нерпы отличается от других представителей настоящих тюленей, поскольку имеет треугольную, а не округлую форму, и оно достаточно легкое (рисунок 10).

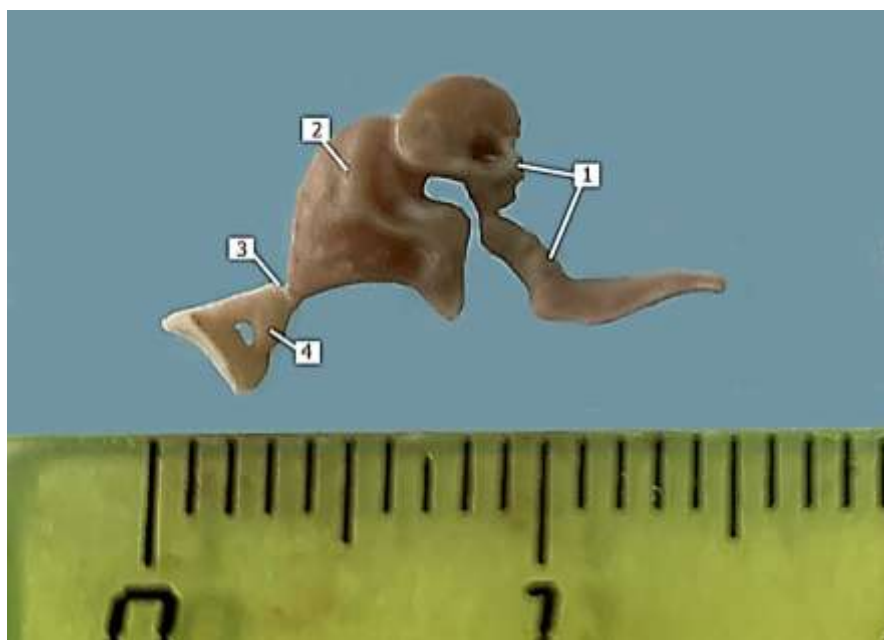


Рисунок 10. Слуховые косточки. Байкальская нерпа, 8 месяцев: 1 – молоточек; 2 – наковальня; 3 – чечевицеобразная косточка; 4 – стремечко

В скалистой части каменной кости расположены полукружные каналы – *ductus semicirculares*, преддверие – *vestibulum* и улитка – *cochlea*. На поверхности скалистой части имеется глубокое овальное отверстие внутреннего слухового прохода – *porus acusticus internus*, на дне которого три отверстия: для лицевого нерва, для равновесного и слухового нерва. Медиально на скалистой поверхности расположен вход в водопровод

преддверия–aqueductus vestibuli, а краниально – вход в водопровод улитки–aqueductus cochleae.

1.1.4 Теменная кость – *os parietale*

Парная теменная кость формирует крышу и боковые стенки мозговой полости. Теменная кость соединена плоским швом с одноименной костью, от чешуи затылочной и височной костей и сосцевидной части каменистой кости отделена латеральным затылочным гребнем. Назально теменная кость граничит с лобной костью и с височными крыльями клиновидной кости. По дорсальной поверхности теменной кости проходят дорсальные гребни, которые сужаясь продолжают и на узкую часть лобной кости. На мозговой поверхности имеются пальцевые вдавления – *impressions digitalae* (рисунок 11).

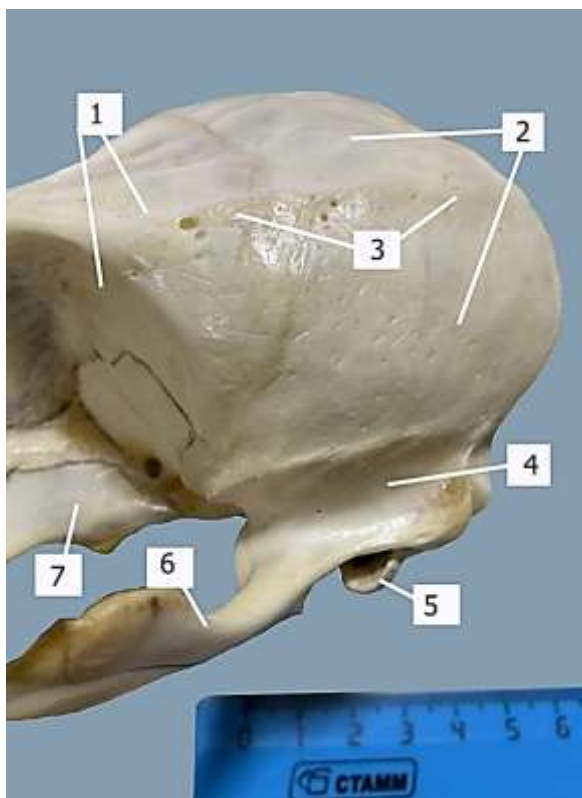


Рисунок 11. Теменная кость. Байкальская нерпа, 1,5 года: 1 – лобная кость; 2 – теменная кость; 3 – дорсальный гребень; 4 – чешуя височной кости; 5 – костный гребень костного отверстия наружного слухового прохода; 6 – скуловой отросток височной кости; 7 – крыловидная кость

1.1.5 Лобная кость – *os frontale*

Лобная кость парная, формирует назальную часть мозговой полости, и совместно с назальной частью теменной кости и височным крылом клиновидной кости – аборальную стенку глазницы, а также вместе с

глазничным крылом клиновидной кости – медиальную стенку глазницы. Небные кости соединены плоским швом, а между медиальными стенками глазницы находится узкая полость, которая простирается до верхнечелюстных костей (рисунок 12).

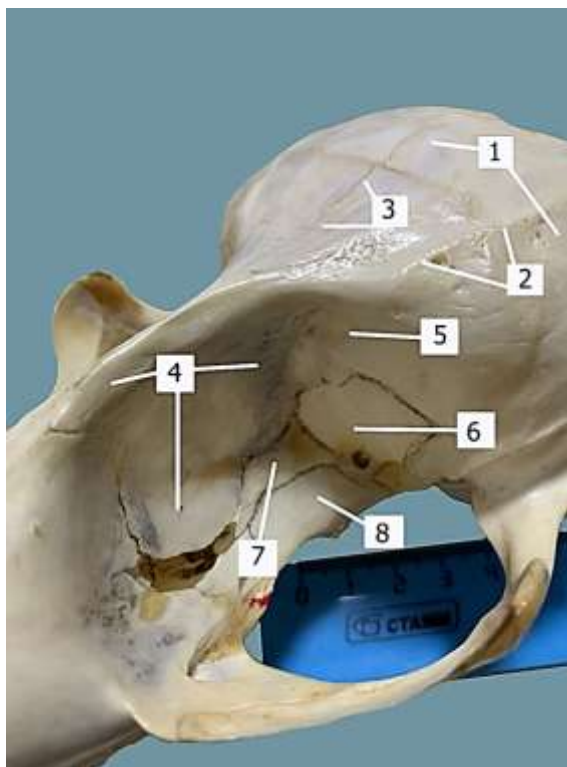


Рисунок 12. Лобная кость. Байкальская нерпа, 1,5 года: 1 – теменная кость; 2 – дорсальный гребень; 3 – плоский шов между лобными костями; 4 – лобная кость, образующая медиальную стенку глазницы; 5 – лобная кость, формирующая аборальную стенку глазницы; 6 – височное крыло клиновидной кости; 7 – глазничное крыло клиновидной кости; 8 – крыловидная кость

1.1.6 Крыловидная кость – *ospterygoidea*

Крыловидная кость представляет собой парные тонкие пластинки, которые граничат с небной, глазничным и височным крыльями клиновидной костей, а также назально с клинонебным отверстием, а аборально – с круглоглазничным. На границе с небной костью находится крючковидный отросток – *processushamatus* (рисунок 3, 13).

1.1.7 Скуловая кость – *oszygomaticus*

Скуловая кость участвует в образовании скуловой дуги – *arcuszygomaticus* – вместе со скуловым отростком височной кости и верхнечелюстной костью и образует латеральную стенку глазницы.

Латерально на границе с верхнечелюстной костью имеется лицевой гребень—*cristafacialis*, медиально на вентральном крае скуловой кости – вентральный гребень—*cristaventralis*(рисунок 13, 14).

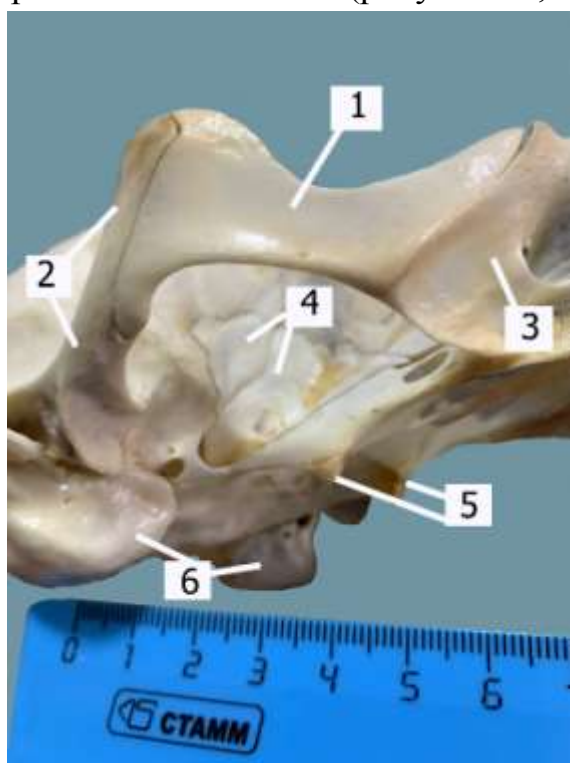

Рисунок 13. Скуловая кость (латеральная поверхность). Байкальская нерпа, 1,5 года: 1 – скуловая кость; 2 – скуловой отросток височной кости; 3 – верхнечелюстная кость; 4 – височное крыло клиновидной кости; 5 – крючковидные отростки крыловидной кости; 6 – барабанные пузыри

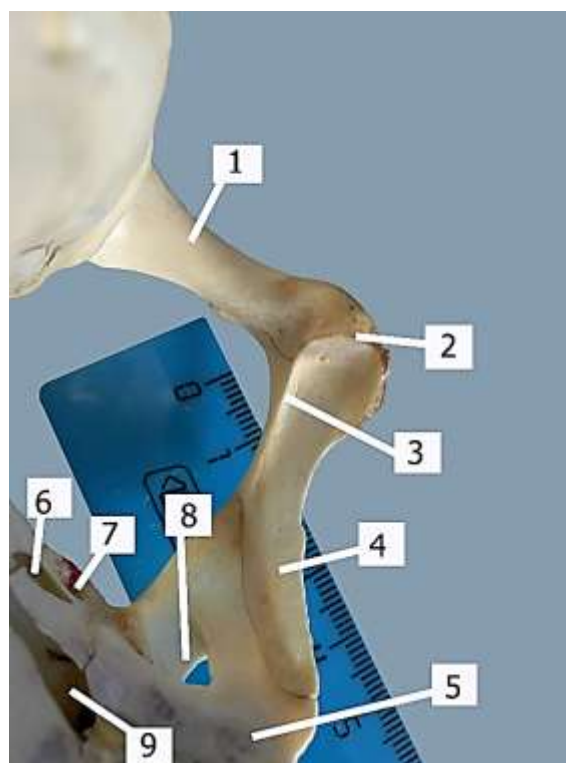


Рисунок 14. Скуловая кость (медиальная поверхность). Байкальская нерпа, 1,5 года: 1 – скуловой отросток височной кости; 2 – лобный отросток; 3 – вентральный гребень скуловой кости; 4 – скуловая кость; 5 – крыло верхнечелюстной кости; 6 – клинонебное отверстие; 7 – каудальное небное отверстие; 8 – верхнечелюстное отверстие; 9 – рваное отверстие клинонебной ямки

1.1.8 Небная кость – *ospalatinum*

Парная небная костькостно срастается с одноимённой и состоит из мощной горизонтальной—*laminahorizontalis*, и слабо выраженной вертикальной пластин—*laminaverticalis*. Горизонтальная пластина образует аборальную часть дна носовой полости и крышу ротовой полости, а также вместе с крыловидной костью участвует в образовании хоан—*choanae*. В месте соединения с одноименной костью образует в аборальной части крыши ротовой полости сагиттальный гребень—*cristasagittalis*, она граничит с

верхнечелюстной костью и крыловидной (до крючковидного отростка). На границе с верхнечелюстной имеется большое небное отверстие, которым заканчивается небный канал. Вертикальная пластинка совместно с лобной, верхнечелюстной и крыловидной костями участвует в образовании клинонебной ямки—*fossasphenopalatina*. Вертикальная пластинка имеет наклон от горизонтальной в 35°, участвуя вместе с крыловидной костью в образовании клинонебного отверстия, которое открывается в носовую полость. Также на вертикальной пластинке имеется каудальное небное отверстие—*foramenpalatinumcaudale*, которое является началом небного канала (рисунок 15, 16).

1.1.9 Верхнечелюстная кость –*maxillare*

Парная верхнечелюстная костьдорсально граничит с носовой и резцовой костями – формирует большую часть объемного лицевого отдела черепа, аборально граничит с лобной и вертикальной пластинкой небной кости – формирует клинонебную ямку и назальную стенку глазницы. От клинонебной ямки латерально отходит крыло верхнечелюстной кости—*alamaxillaris*, в основании крыла обширное верхнечелюстное отверстие – *foramenmaxillare*(со стороны клинонебной ямки), образующее короткий подглазничный канал—*canalisinfraorbitalis*, который заканчивается подглазничным отверстием—*forameninfraorbitale*. Из подглазничного канала выходит узкий желоб, переходящий в отверстие, с которого начинается верхнечелюстной канал вдоль альвеолярного края.

На вентральной поверхности имеется альвеолярный край – *margoalveolaris* –с зубными альвеолами для клыка, трех премоляров и двух моляров, беззубый край между клыком и премоляромотсутствует, но за последней молярной альвеолой начинается тонкий гребень, который переходит в крыло верхнечелюстной кости. Также вдоль альвеолярного и резцового краев отмечено очень большое количество мелких питательных отверстий (рисунок 17).

Вверхнечелюстной кости имеются верхнечелюстные пазухи—*sinusmaxillare*, образованныебоковой стенкой верхнечелюстной кости и телом резцовой кости (рисунок 18, 19).

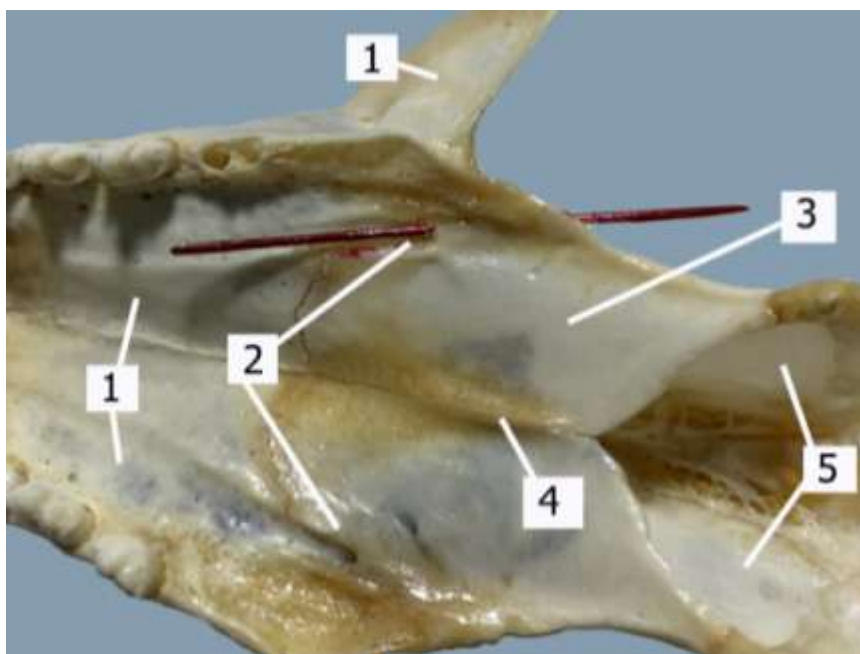


Рисунок 15. Горизонтальная пластинка небной кости. Байкальская нерпа, 1,5 года: 1 – верхнечелюстная кость; 2 – большие небные отверстия; 3 – горизонтальная пластина небной кости; 4 – сагиттальный гребень; 5 – крыловидные кости

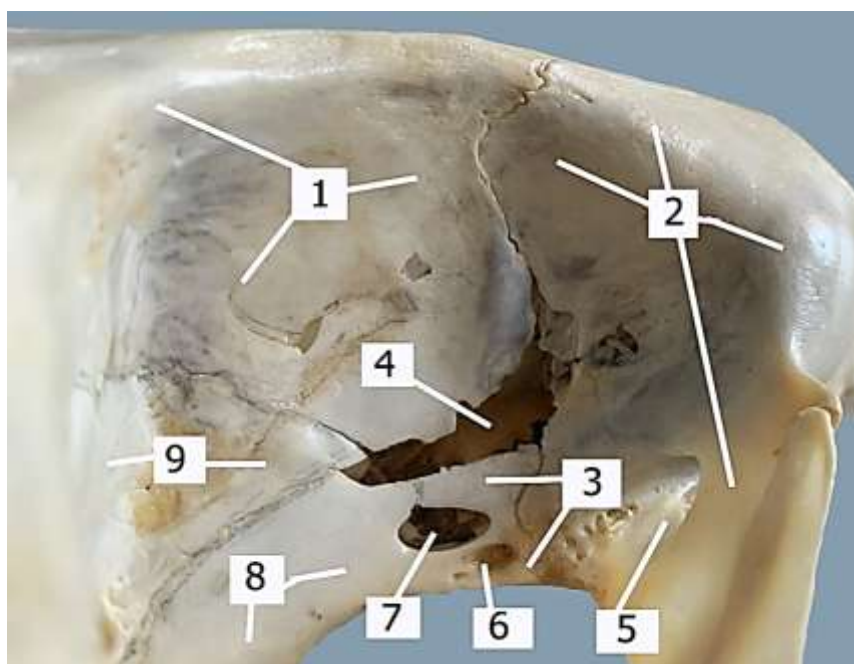


Рисунок 16. Клинонебная ямка. Байкальская нерпа, 1,5 года: 1 – лобная кость; 2 – верхнечелюстная кость; 3 – вертикальная пластинка небной кости; 4 – рваное отверстие клинонебной ямки; 5 – верхнечелюстное отверстие; 6 – каудальное небное отверстие; 7 – клинонебное отверстие; 8 – крыловидная кость; 9 – височное и глазничное крыло клиновидной кости

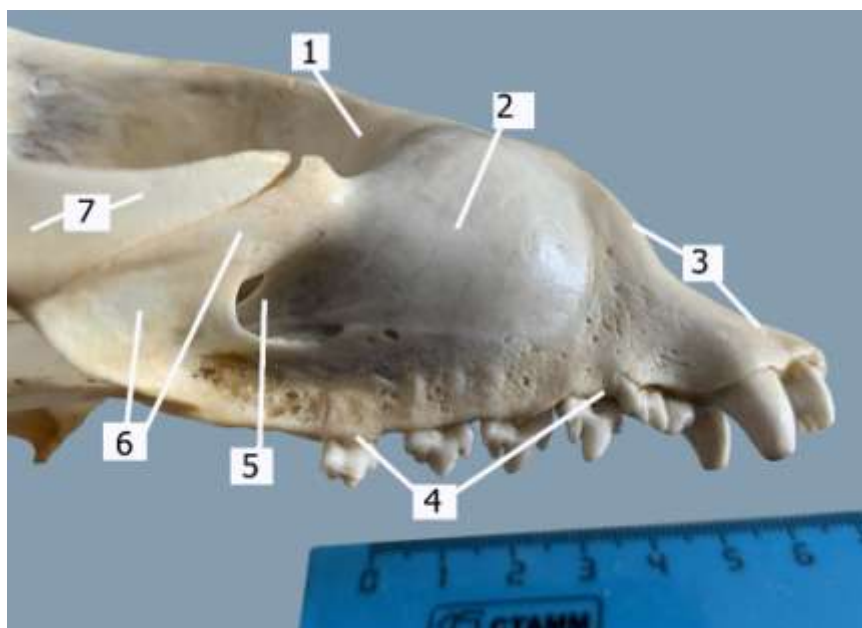


Рисунок 17. Верхнечелюстная кость (латеральная поверхность).
 Байкальская нерпа, 1,5 года: 1 – глазничная поверхность верхнечелюстной кости; 2 – тело верхней челюсти; 3 – резцовый край; 4 – альвеолярный край для коренных зубов; 5 – подглазничное отверстие; 6 – крыло верхнечелюстной кости; 7 – скуловая кость

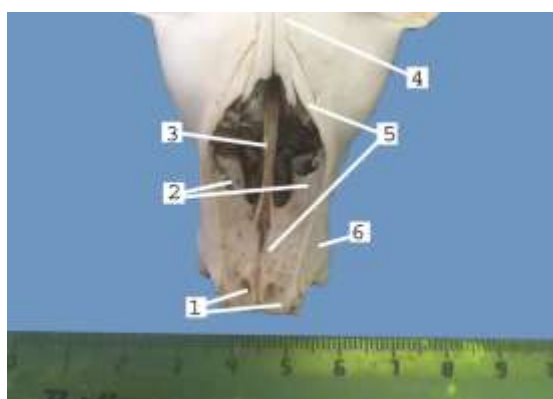


Рисунок 18. Вход в носовую полость.
 Байкальская нерпа, 1,5 года: 1 – ямки резцовой кости; 2 – верхнечелюстные пазухи; 3 – сошник; 4 – носовая кость; 5 – резцовая кость; 6 – верхнечелюстная кость




Рисунок 19. Пазуха верхнечелюстной пазухи (верхнечелюстная кость удалена).
 Байкальская нерпа, 6 месяцев: 1 – сошник; 2 – тело резцовой кости (поверхность со стороны ротовой полости); 3 – зацепы; 4 – реццо-окрайка; 5 – верхнечелюстная пазуха; 6 – носовой отросток резцовой кости

На вентральной поверхности верхней челюсти располагаются вогнутые в носовую полость небные пластины верхнечелюстной кости, они соединяются плоским швом, образуя небную ямку на костной крыше ротовой полости. Латерально пластины граничат с альвеолярными краями для коренных зубов, орально – с резцовыми костями и их небными отростками, аборально – с горизонтальными пластинами небных костей. На границе с небными костями имеются большие небные отверстия, от которых вдоль альвеолярных краев проходят сосудистые желоба до резцового альвеолярного края (рисунок 20).

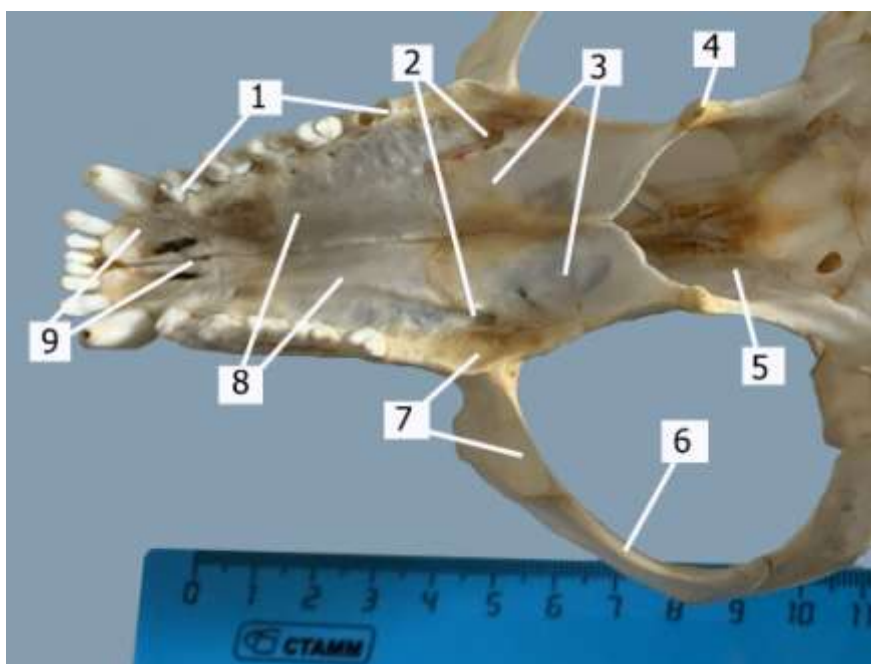


Рисунок 20. Вентральная поверхность верхней челюсти. Байкальская нерпа, 1,5 года: 1 – альвеолярный край верхнечелюстной кости для премоляров и моляров; 2 – большие небные отверстия; 3 – небные кости; 4 – крючковидный отросток крыловидной кости; 5 – крыловидная кость; 6 – скуловая кость; 7 – крыло верхнечелюстной кости; 8 – небные пластины верхнечелюстных костей; 9 – резцовая кость с небными отростками

1.1.10 Носовая кость – *osnasale*

Очень узкая парная кость, соединена с одноименным плоским швом. Носовая кость граничит аборально с лобной, латерально – с верхнечелюстной и назально с резцовой, образуя носовые отростки, которые при соединении костей образуют мелкую вырезку (свойственно для хищников). На внутренней поверхности в месте соединения костей имеется вентральный гребень для прикрепления носовой перегородки – *septum nasi* (рисунок 21).

1.1.11 Резцовая кость – *os incisivum*

Парная резцовая кость имеет тело с носовой и небной поверхностями, между которыми находится альвеолярный край с тремя альвеолами для резцов. Тела резцовых костей срастаются костной тканью. На носовой поверхности в назальной части имеется гребень, который при соединении с одноименным гребнем образуют сагиттальный бугорок – *tuberculum sagittalis*. Между бугорком и альвеолярным краем образуются две неглубокие ямки. Латерально от тела резцовой и верхнечелюстной до носовых костей проходят узкие носовые отростки, которые совместно с носовыми костями и телами резцовых костей, образуют вход в носовую полость – *cavum nasi*. На небной поверхности имеется небный отросток, соединённый плоским швом с одноименным отростком. Между небными отростками и небными поверхностями тел резцовых костей располагаются две узкие небные щели, которые со стороны носовой полости прикрыты носовой поверхностью тела резцовых костей (рисунок 21).

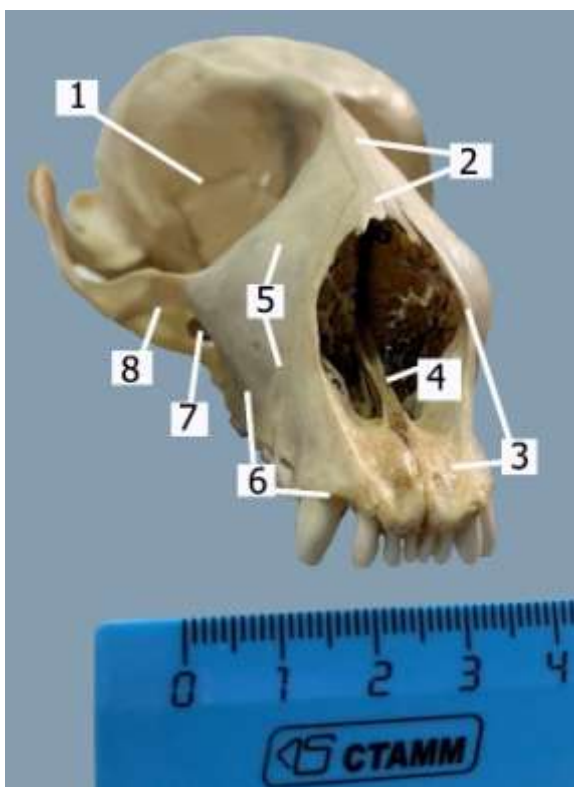


Рисунок 21. Лицевой отдел черепа. Байкальская нерпа, 1,5 года: 1 – глазница; 2 – носовые кости; 3 – резцовая кость; 4 – сошник; 5 – латеральная поверхность верхнечелюстной кости; 6 – альвеолярный край верхнечелюстной кости; 7 – подглазничное отверстие; 8 – крыло верхнечелюстной кости

1.1.12 Решетчатая кость – *osethmoidale*

Решетчатая кость состоит из продырявленной пластинки – *laminacribrosa*, сагиттальной пластинки – *laminasagittalis* и лабиринта решетчатой кости – *labyrinthethmoidalis*. Продырявленная пластинка находится в назальной части мозговой полости и состоит из обонятельных ямок – *fossae olfactoriae* – треугольной формы, разделенных тонким петушиным гребнем – *crista Galli*. На уровне вентрального конца гребня располагаются латерально от ямок сквозные решетчатые отверстия, они открываются в глазницу на границе лобной и височного крыла клиновидной костей (рисунок 22).

Сагиттальная пластина проходит в узкой полости между медиальными пластинами глазницы. Она является продолжением петушьего гребня (рисунок 23).

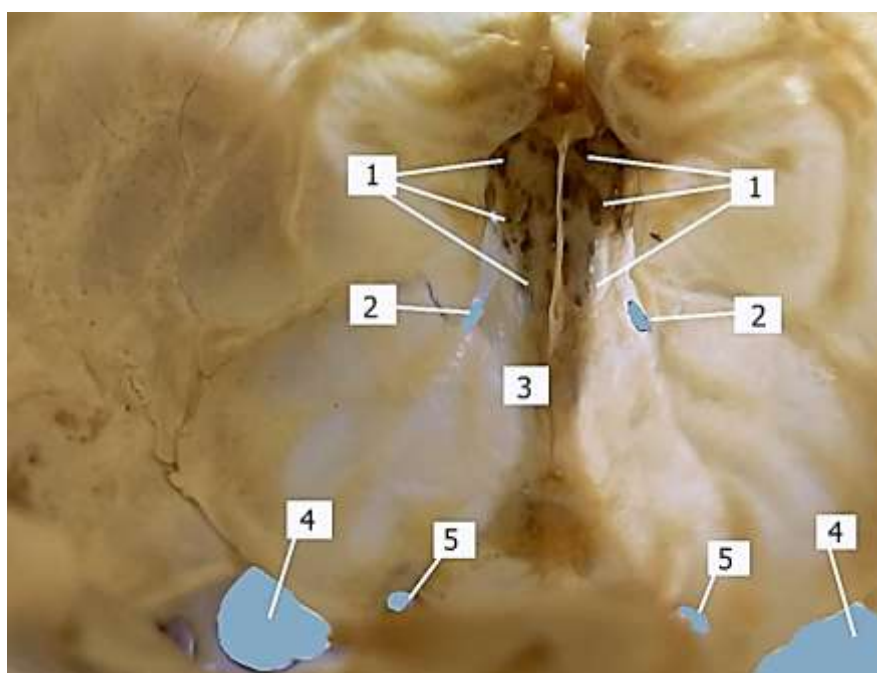


Рисунок 22. Продырявленная пластинка решетчатой кости. Байкальская нерпа, 1,5 года: 1 – обонятельные ямки с продырявленной пластинкой; 2 – решетчатые отверстия; 3 – петуший гребень; 4 – круглоглазничные отверстия со стороны мозговой полости; 5 – зрительные отверстия со стороны мозговой полости

Лабиринт решетчатой кости парный и находится в носовой полости, с трех сторон окружен верхнечелюстной костью, с медиальной стороны граничит с сошником – *vomex*, разделен носовой перегородкой (продолжение вертикальной пластины). Лабиринт представлен трубочками – эндо- и

эктотурбиналиями, причем эктотурбиналии расположены вентролатерально, а эндотурбиналии – дорсомедиально (рисунок 24, 25).

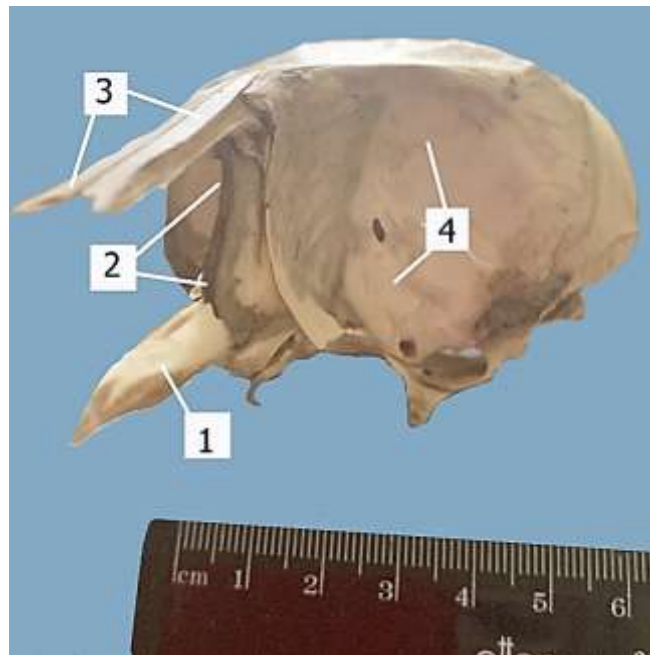


Рисунок 23. Вертикальная пластина решетчатой кости. Байкальская нерпа, 5 месяцев: 1 – сошник; 2 – вертикальная пластина; 3 – носовые кости; 4 – аборальная стенка глазницы

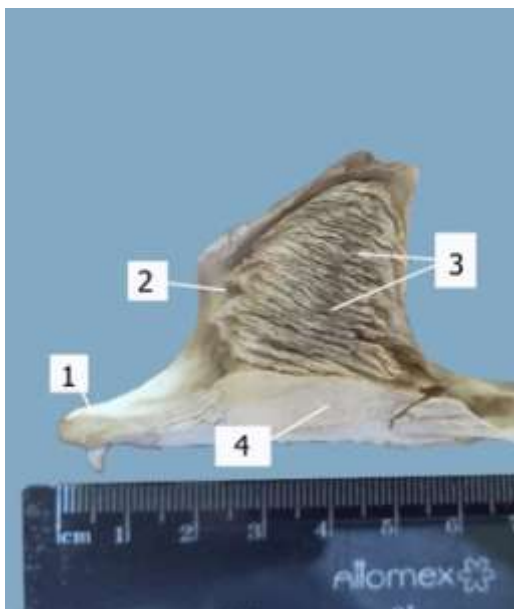

Рисунок 24. Лабиринт решетчатой кости. Байкальская нерпа, 5 месяцев: 1 – резцовая кость; 2 – эктотурбиналии; 3 – эндотурбиналии; 4 – сошник

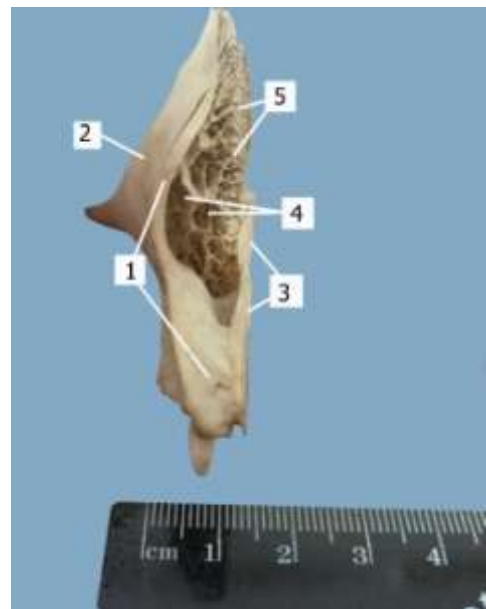


Рисунок 25. Лабиринт решетчатой кости. Байкальская нерпа, 5 месяцев: 1 – резцовая кость; 2 – верхнечелюстная кость; 3 – сошник; 4 – эктотурбиналии; 5 – эндотурбиналии

1.1.13 Нижняя челюсть – *mandibula*

Парная нижняя челюсть подвижно соединяется с черепом посредством височно-челюстного сустава. Правая и левая нижние челюсти имеют соединительнотканное соединение и межчелюстное пространство.

Каждая кость имеет три части: резцовую, молярную (щечную) и ветвь нижней челюсти.

Резцовая часть имеет подбородочную – *facies mentalis* – и язычную поверхности – *facies lingualis*. На альвеолярном крае резцовой части две альвеолы для резцов, латерально от которых располагается альвеола для клыка. На язычной поверхности в области соединения одноименных костей находится сагиттальный гребень, который вместе с альвеолярным краем образует желоб (доходит до второго премоляра) с каудально расположенным маленьким отверстием. На подбородочной поверхности имеется подбородочная ямка, она начинается от каудального края альвеол резцов до уровня каудального края альвеолы для клыка.

Молярная часть имеет наружную, внутреннюю поверхности, вентральный и альвеолярный края. На латеральной поверхности расположены три подбородочных отверстия, на альвеолярном крае три альвеолы для премоляров и две для моляров, а также за последним моляром до ветви нижней челюсти – беззубый край, на вентральном – мышечный гребень, который простирается на уровне от последнего моляра до отростка угла нижней челюсти. В области мышечного гребня перед последним моляром имеется сосудистая вырезка – *incisura vasorum facialium*.

Ветвь нижней челюсти – *ramus mandibulae* – начинается на уровне отростка угла нижней челюсти и от горизонтальной оси имеет наклон в 25°. На дорсальном конце ветви находится суставной отросток с суставной поверхностью, конгруэнтной с суставной поверхностью основания скулового отростка височной кости; мышечный отросток для прикрепления височного мускула; нижнечелюстная вырезка – *incisura mandibulae* (между суставным и мышечным отростками). На латеральной поверхности имеется жевательная ямка – *fossa masseterica*, а на медиальной поверхности – крыловидная – *fossa pterygoidea*. Крыловидная ямка имеет треугольную форму и начинается с мышечного отростка, у молодых животных доходит до нижнечелюстного отверстия. На углу нижней челюсти имеется отросток угла нижней челюсти, который меняет свою длину и угол наклона в зависимости от возраста животного (рисунок 26, 27, 28, 29).

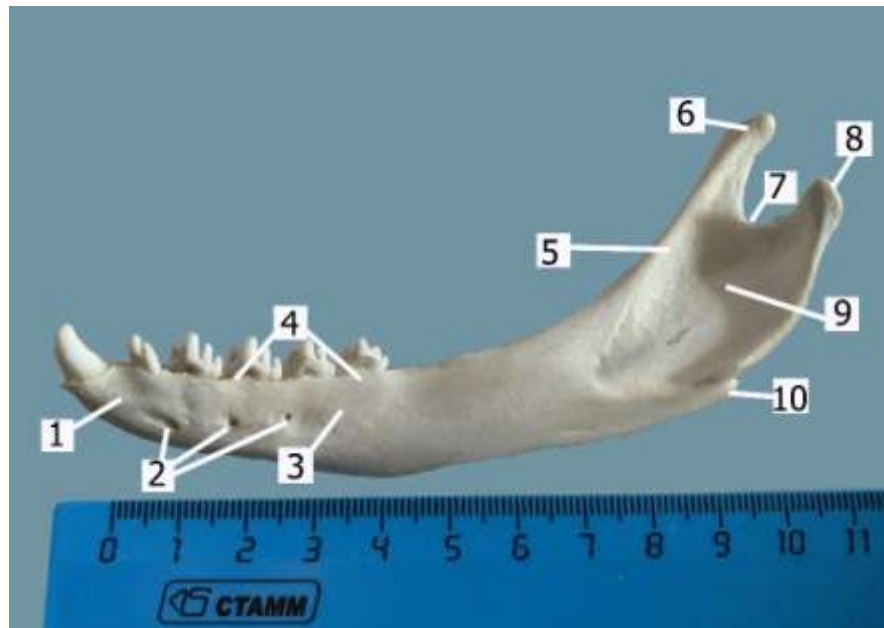


Рисунок 26. Нижняя челюсть (латеральная поверхность). Байкальская нерпа, 1,5 года: 1 – резцовая часть; 2 – подбородочные отверстия; 3 – молярная часть; 4 – альвеолярный край; 5 – ветвь нижней челюсти; 6 – мышечный отросток; 7 – нижнечелюстная вырезка; 8 – суставной отросток; 9 – жевательная ямка; 10 – отросток угла нижней челюсти

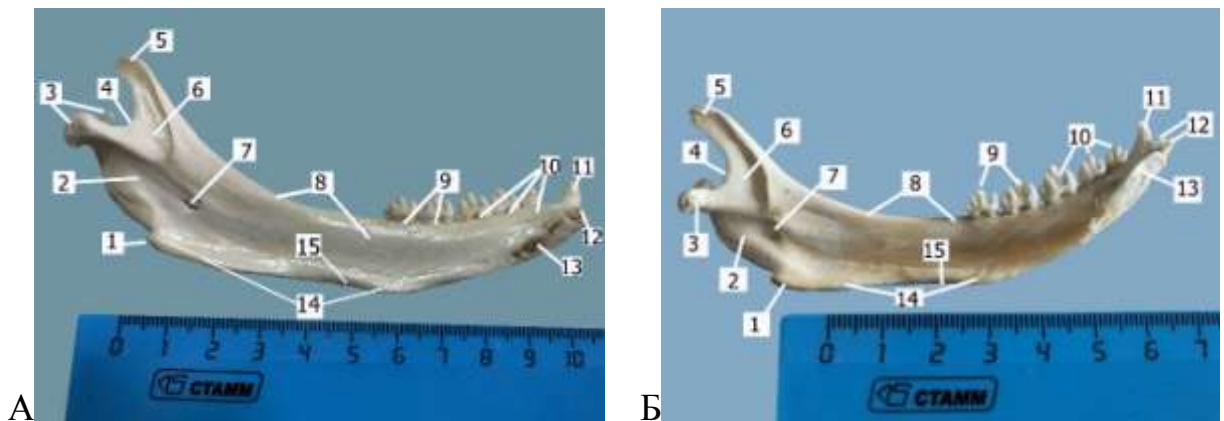


Рисунок 27. Нижняя челюсть (медиальная поверхность). Байкальская нерпа, 1,5 года (А), 4 месяца (Б): 1 – отросток угла нижней челюсти; 2 – ветвь нижней челюсти; 3 – суставной отросток; 4 – нижнечелюстная вырезка; 5 – мышечный отросток; 6 – крыловидная ямка; 7 – нижнечелюстное отверстие; 8 – беззубый край; 9 – альвеолярный край для коренных зубов; 10 – язычная поверхность резцовой части; 11 – клык; 12 – альвеолярный край для резцов; 13 – поверхность для соединения с одноименной костью; 14 – мышечный гребень; 15 – сосудистая вырезка

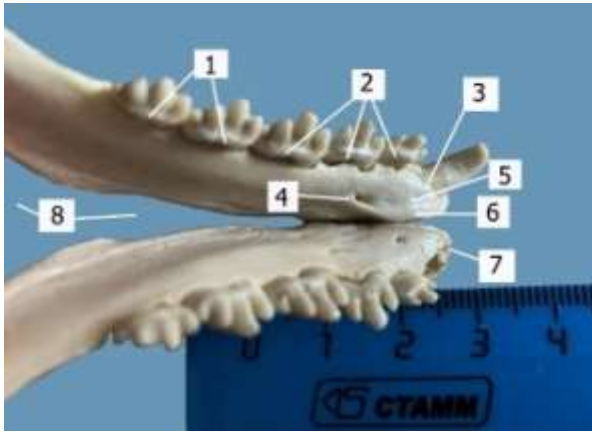


Рисунок 28. Язычная поверхность резцовой части нижней челюсти.

Байкальская нерпа, 1,5 года: 1 – альвеолы для моляров; 2 – альвеолы для премоляров; 3 – альвеола для клыка; 4 – подъязычное отверстие; 5 – желоб между альвеолярным краем и сагиттальным гребнем; 6 – сагиттальный гребень; 7 – альвеолы для резцов

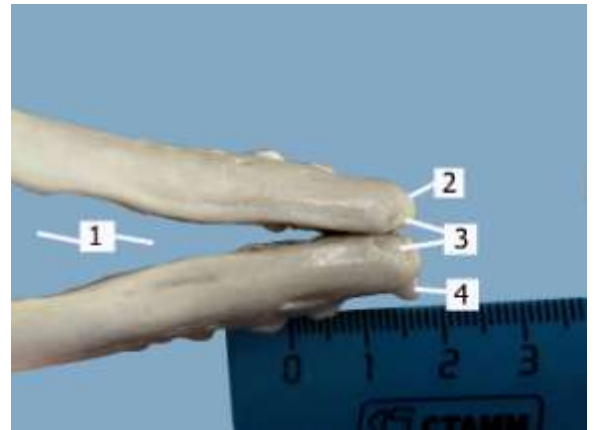


Рисунок 29. Подбородочная поверхность резцовой части нижней челюсти. Байкальская нерпа, 1,5 года: 1 – межчелюстное пространство; 2 – альвеолярный край для резцов; 3 – подбородочная ямка; 4 – клык

1.2 Позвоночный столб – *columna vertebralis*

Позвоночный столб байкальской нерпы состоит из шейного – *parscervicalis*, грудного – *parsthoracalis*, поясничного – *parslumbalis*, крестцового – *parscervicalis* и хвостового отделов – *parscaudalis*. Самый короткий отдел — крестцовый (9,8 % относительно длины позвоночника), самый длинный — грудной (32,9%). В шейном отделе семь позвонков, в грудном – пятнадцать (одиннадцатый – диафрагмальный), в поясничном – пять, в крестцовом – четыре и десять-двенадцать – в хвостовом.

В позвоночнике исследованных животных отмечены физиологические изгибы: кифоз в области грудного отдела и лордоз – в области шейного отдела, причем высота кифоза равна глубине лордоза. Изгибы служат своеобразной пружиной, способствующей правильному распределению нагрузки на позвоночный столб при движении как в воде, так и на суше (рисунок 30).




Рисунок 30. Изгибы позвоночного столба. Байкальская нерпа 1,5 года. Мультиспиральная компьютерная томография: 1 – шейный отдел; 2 – грудной отдел; 3 – поясничный отдел

Все позвонки имеют массивную часть – тело позвонка – *corpus vertebrae*, над которым располагается дужка позвонка – *arcus vertebrae*. Отростки отходят как от тела, так и от дужки позвонка. Между телом и дужкой имеется позвоночное отверстие, которое при соединении всех позвонков образует позвоночный канал с неравномерным диаметром и различной формой. Самый широкий диаметр отмечен в атланте, а также в месте образования плечевого сплетения – с 5 шейного по 3 грудной позвонки, в месте образования конского хвоста спинного мозга – с 9-го по 14-й грудные позвонки. Округлая форма позвоночного канала отмечена только в атланте, ярко выраженная треугольная форма в шейном отделе и поясничном, в грудном – прямоугольной формы. Позвонки всех отделов имеют плоские головки и ямки, которые соединены тонкими межпозвоночными дисками.

С помощью мультиспиральной компьютерной томографии *in vivo* на срезах позвонков ясно различимы периост в виде тонкого слоя, который окаймляет губчатое вещество. Губчатое вещество имеет вид петливой сети, состоящей из костных перекладин с просветлениями между ними и хорошо выражено в телах, дужках, остистых, поперечных и суставных отростках позвонков, начиная со второго шейного позвонка (рисунок 31).

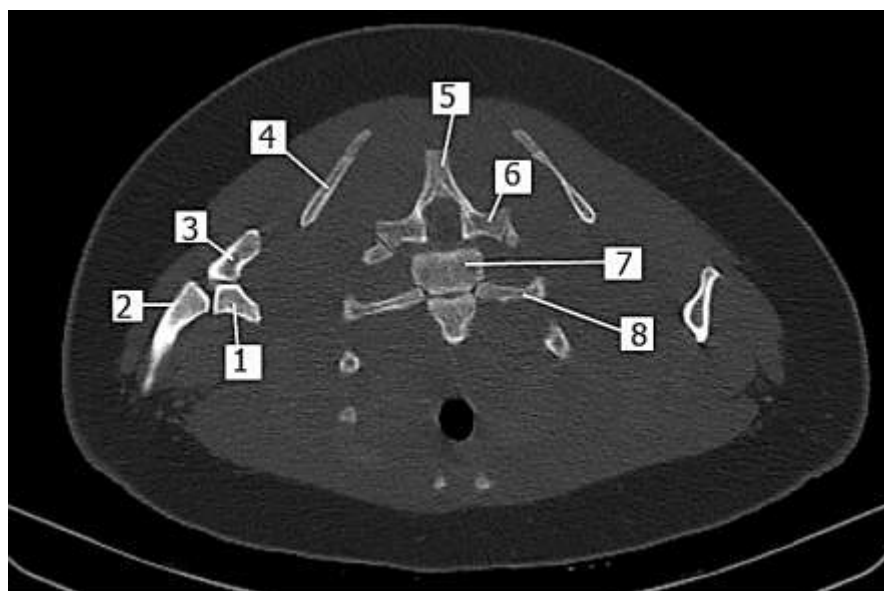


Рисунок 31. Мультиспиральная компьютерная томография (срез по сагиттальной плоскости). Байкальская нерпа, 1,5 года: 1 – локтевой гребень; 2 – лучевая кость; 3 – дистальный отдел плечевой кости; 4 – лопатка; 5 – остистый отросток грудного позвонка; 6 – поперечный отросток; 7 – тело грудного позвонка; 8 – ребро

В связи с таким строением, позвонки очень легкие, их масса составляет у неполовозрелых $174,4 \pm 5,36$ г. Самые тяжелые поясничные позвонки ($7,09 \pm 0,65$ г у неполовозрелых), самые легкие – в грудном отделе – первые десять позвонков ($3,00 \pm 0,53$ г у неполовозрелых).

1.2.1 Шейный отдел – *pars cervicalis*

В шейном отделе 7 позвонков, из них 3, 4, 5 и 6 имеют одинаковое строение (типичные позвонки), а первый, второй и седьмой отличаются своим строением от типичного позвонка.

Типичный шейный позвонок – *vertebracervicalis* (3, 4, 5 и 6-й) характеризуется отсутствием остистого отростка. Поперечные отростки имеют две лопасти, одна из которых широкая. На вентральной поверхности 3 и 4, 5 позвонка имеется вентральный гребень – *crista ventralis*, на 6 – отсутствует. Хорошо выражено боковое позвоночное отверстие – *foramen vertebrale lateralis*. Головка и ямка позвонка – *caput et fossa vertebrae* – слабо выражены, что указывает на малую подвижность данного отдела позвоночника. Хорошо выражены краниальные и каудальные суставные отростки – *processus articularis cranialis et caudalis*, а также краниальные и особенно каудальные вырезки – *incisura cranialis et caudalis*, которые при соединении двух смежных позвонков образуют межпозвоночные отверстия – *foramen intervertebrale* (рисунок 32, 33).

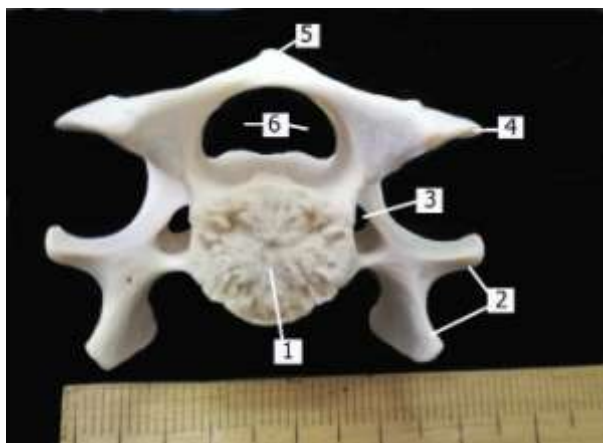


Рисунок 32. Шейный позвонок
(краниальная поверхность).

Байкальская нерпа, 1 год: 1 – головка;
2 – поперечные отростки; 3 – боковые
позвоночные отверстия; 4 –
краниальные суставные отростки; 5 –
остистый отросток

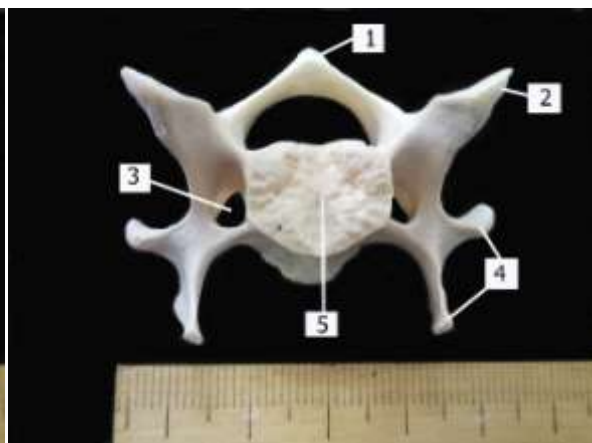


Рисунок 33. Шейный позвонок
(каудальная поверхность).

Байкальская нерпа, 1 год: 1 –
остистый отросток; 2 – поперечные
отростки; 3 – боковые позвоночные
отверстия; 4 – каудальные суставные
отростки; 5 – ямка

Первый шейный позвонок – атлант – atlas – самый широкий. Крылья атланта – *alaatlantis* – треугольной формы, с вентральной поверхности имеют относительно глубокие ямки. На каудальном крае крыльев, латерально от суставных поверхностей имеются парные мощные крыловые отверстия – *foramenalare*, они открываются в крыловые ямки – *fossaalare*. Краниально каждое крыло заканчивается вырезкой или краниальным крыловым отверстием, которое посредством не глубокого желоба соединяется с краниальным межпозвоночным отверстием. Еще одно межпозвоночное отверстие овальной формы открывается из позвоночного канала в центре крыловой ямки. Вентральная дужка – *arcusventralis* – в два раза уже дорсальной – *arcusdorsalis*. Суставные краниальные поверхности конгруэнтны с поверхностями мыщелков затылочной кости, каудальные суставные поверхности – *faciesarticularis* – суставным поверхностям второго шейного позвонка (рисунок 34, 35).

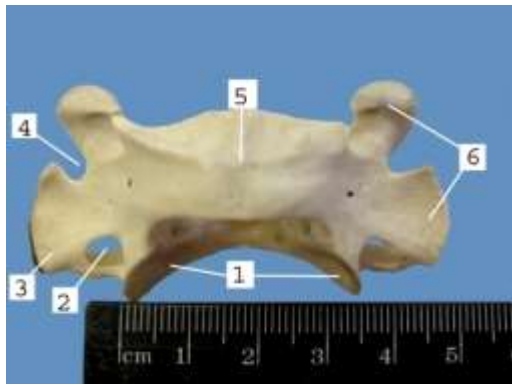


Рисунок 34. Атлант (дорсальная поверхность). Байкальская нерпа, 1 год: 1 – суставная поверхность для второго шейного позвонка; 2 – крыловое отверстие; 3 – каудальный край крыльев; 4 – краниальные вырезки; 5 – дорсальный бугорок дорсальной дужки; 6 – крыло атланта

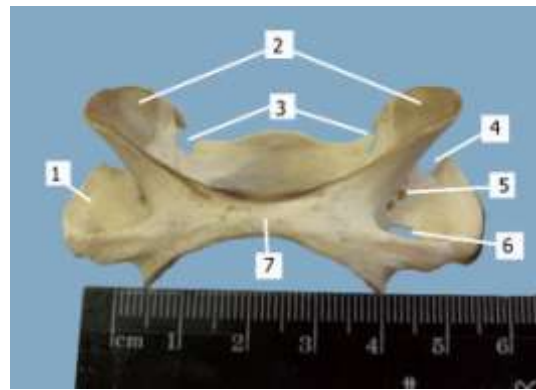

Рисунок 35. Атлант (вентральная поверхность). Байкальская нерпа, 1 год: 1 – крыловая ямка; 2 – суставные поверхности для мыщелков затылочной кости; 3,5 – межпозвоночные отверстия; 6 – крыловое отверстие; 7 – вентральная дужка

Эпистрофейили осевой (второй шейный позвонок) – axis – характеризуется наличием мощного дорсального гребня – *cristadorsalis*, краниальный конец которого находится на уровне каудального края дорсальной дужки атланта, каудальный конец гребня налегает на третий шейный позвонок.



Рисунок 36. Второй шейный позвонок (латеральная поверхность). Байкальская нерпа, 1 год: 1 – дорсальный гребень; 2 – зубовидный выступ; 3 – суставная поверхность для соединения с атлантом; 4 – поперечные отростки; 5 – каудальные суставные отростки

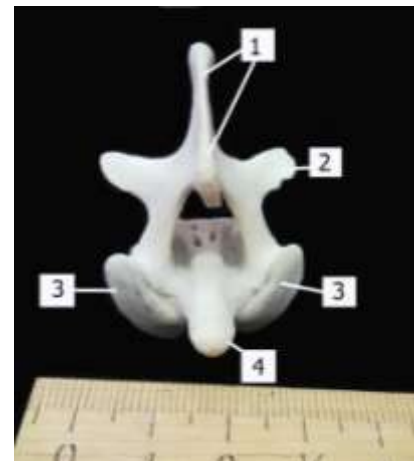


Рисунок 37. Второй шейный позвонок (краниальная поверхность). Байкальская нерпа, 1 год: 1 – дорсальный гребень; 2 – каудальные суставные отростки 3 – суставная поверхность для соединения с атлантом; 4 – зубовидный выступ

Зубовидный выступ *denseyustropheus*—по своей форме характерен для хищников (узкий, цилиндрической формы). Краниальные суставные поверхности овальной формы служат для соединения с первым шейным позвонком. Боковые позвоночные отверстия находятся в основании поперечных отростков. Отмечены крупные сосудистые отверстия – *foramennutricium* – на вентральной и дорсальной (внутри позвоночного канала) поверхности тела позвонка (рисунок 36, 37).

Седьмой шейный позвонок— *vertebraseptimus*—характеризуется выраженным остистым отростком, поперечным отростком с одной лопастью, наличием реберных фасеток у ямки позвонка и отсутствием боковых позвоночных отверстий (рисунок 38).

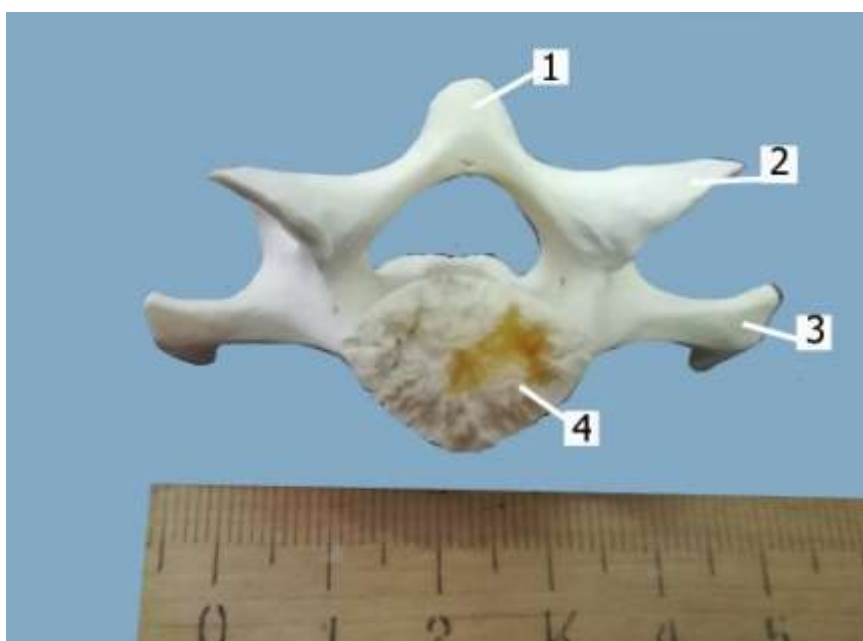


Рисунок 38. Седьмой шейный позвонок. Байкальская нерпа, 1 год: 1 – остистый отросток; 2 – краниальный суставной отросток; 3 – поперечный отросток; 4 – головка позвонка

1.2.2 Грудной отдел – *parsthoracalis*

Грудные позвонки у байкальской нерпы в количестве 15 штук служат прочной опорой для грудной клетки. Остистые отростки выражены, на первых десяти позвонках они направлены каудально с углом наклона в 130° и налегают черепицеобразно друг на друга, для этого в основании остистого отростка имеется соответствующая фасетка. Высота остистых отростков увеличивается в каудальном направлении, например, высота первого позвонка составляет $15,6 \pm 0,87$ мм у неполовозрелых и $18,5 \pm 0,65$ мм у половозрелых, высота последующих девяти остистых отростков составляет $20,1 \pm 0,15$ мм у неполовозрелых – $23,8 \pm 0,22$ мм. На одиннадцатом позвонке

остистый отросток направлен вертикально – это диафрагмальный позвонок (на его уровне прикрепляется диафрагма). Высота остистого отростка одиннадцатого позвонка и четырех последующих одинакова и составляет у неполовозрелых $10,2 \pm 0,13$ мм, у половозрелых – $13,5 \pm 0,98$ мм. Первые десять позвонков имеет хорошо выраженные каудальные суставные отростки, краниальные суставные у них срастаются с остистыми отростками и образуют глубокие краниальные вырезки, которые при соединении позвонков образуют межпозвоночное отверстие для выхода спинномозговых нервов. Поперечные отростки располагаются на дужке позвонка, снабжены ярко выраженными сосцевидными отростками для прикрепления мышц и реберные фасетки для прикрепления бугорка ребра. На теле позвонков имеются уплощенные головка и ямка, латерально от которых располагаются реберные фасетки, при соединении позвонков они образуют ямку для прикрепления головки ребра. На вентральной поверхности тела первых девяти и последних двух имеется слабо выраженный гребень (рисунок 39,40,41).

Грудные позвонки совместно с ребрами, реберными хрящами и грудной костью образуют **грудную клетку** – thorax. Грудная клетка конусовидной формы с округлыми боками, межреберные пространства – spatialintercostalis–широкие (рисунок 42).

Ребра у байкальской нерпы плоские, в количестве 15 пар имеют различную длину. Самое короткое – первое ребро, затем их длина увеличивается и пятое ребро длиннее первого почти в два раза. Последующие ребра по длине имеют незначительное увеличение. Ширина неравномерная по длине ребра. Самая широкая часть отмечена в области угла ребра на всех позвонках, на теле ребра до грудинного конца ширина почти одинаковая, кроме последних трех ребер, которые значительно уже предыдущих. Первых 8 ребер прикрепляются с помощью реберных хрящей к грудной кости, а 9, 10, 11, 12, 13 и 14 ребра с помощью реберных хрящей образуют реберную дугу, которая крепится на границе последнего сегмента грудной кости и мечевидного отростка. Последнее ребро – висячее.

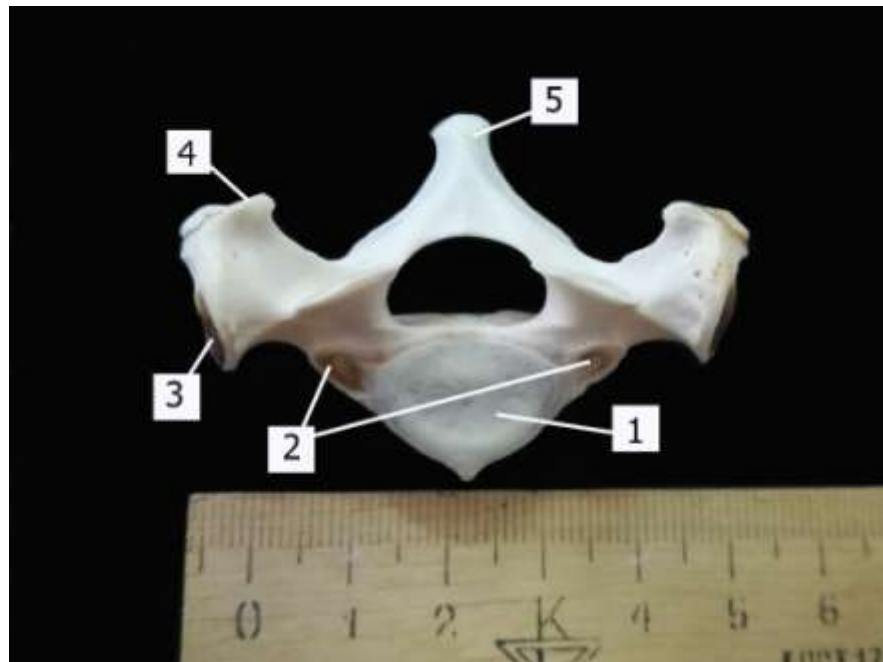


Рисунок 39. Грудной позвонок (краниальная поверхность). Байкальская нерпа, 1 год: 1 – головка; 2 – реберные фасетки для головки ребра; 3 – реберные фасетки для бугорка ребра; 4 – сосцевидные отростки; 5 – остистый отросток

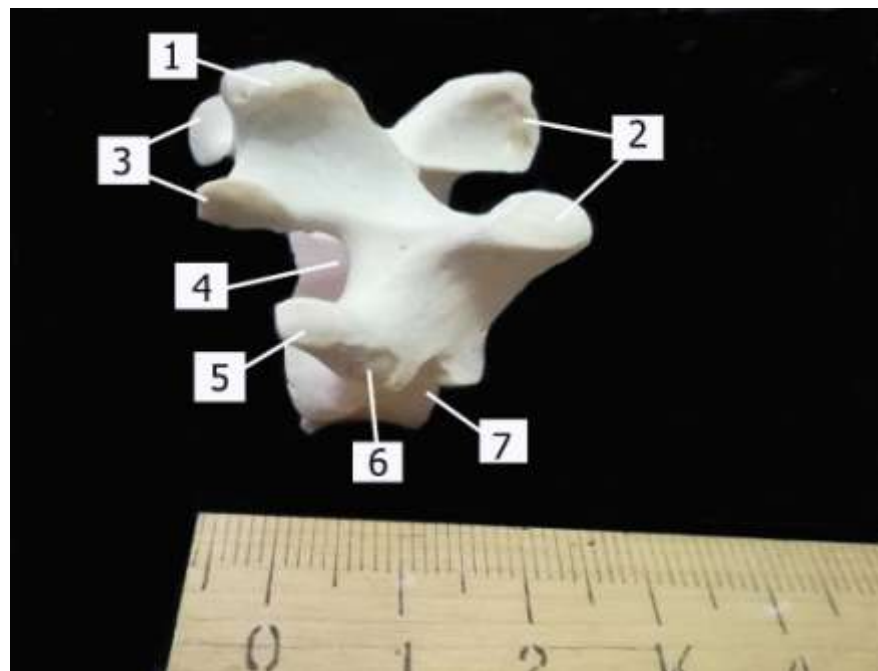


Рисунок 40. Грудной позвонок (латеральная поверхность). Байкальская нерпа, 1 год: 1 – остистый отросток; 2 – краниальные суставные отростки; 3 – каудальные суставные отростки; 4 – каудальная вырезка; 5 – сосцевидный отросток; 6 – реберная фасетка для бугорка ребра; 7 – головка позвонка

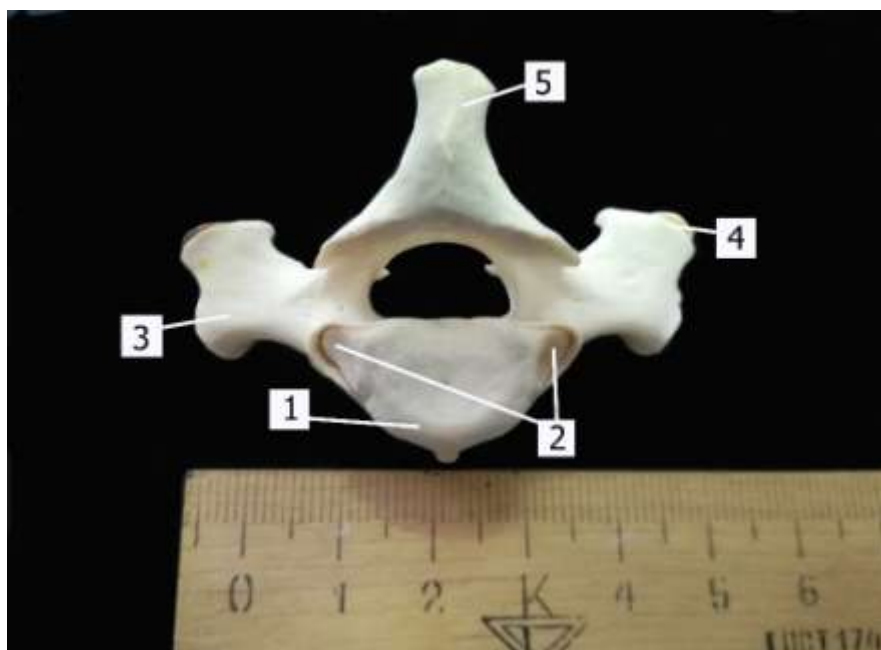


Рисунок 41. Грудной позвонок (каудальная поверхность). Байкальская нерпа, 1 год: 1 – ямка позвонка; 2 – реберные фасетки для головки ребра; 3 – поперечные отростки; 4 – сосцевидный отросток; 5 – остистый отросток

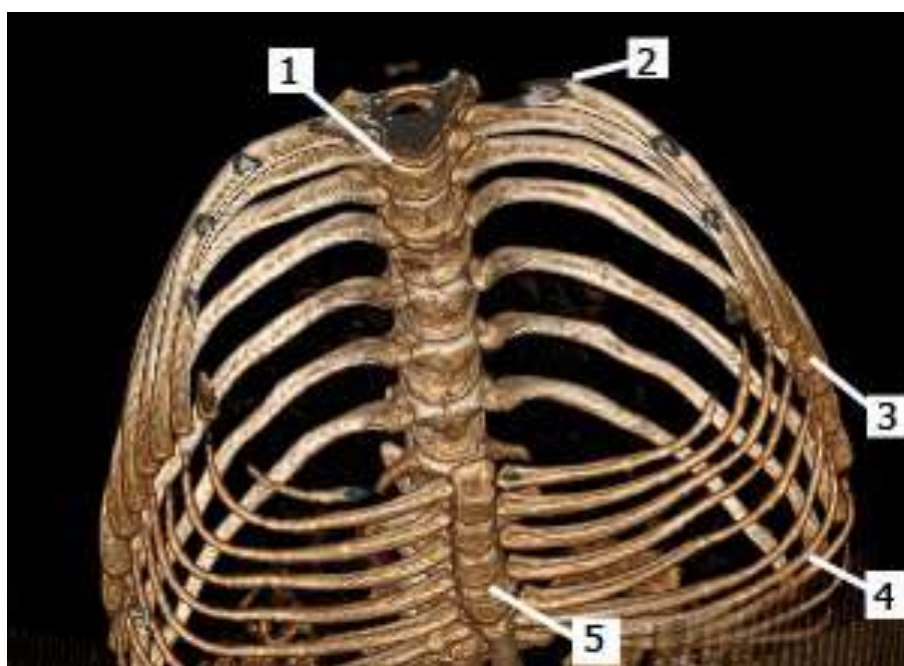


Рисунок 42. Грудная клетка. Байкальская нерпа, 1,5 года.
Мультиспиральная компьютерная томография: 1 – вентральная поверхность грудных позвонков; 2 – угол ребра; 3 – грудинные концы ребер; 4 – реберные хрящи; 5 – грудная кость

Ребро –costa, имеет тело – corpuscostae, позвоночный и грудинный концы–finemvertebralisetsternalis. На позвоночном конце ребра располагается головка ребра с двумя реберными фасетками – foveacostalis, шейка –

collumcostalis, и бугорок ребра – *tuberculumcostae*. Угол ребра – *anguluscostae* – расширен. На латеральной поверхности тела ребра – латеральный мышечный гребень по всей длине ребра, а на медиальной поверхности сосудистый желоб. Грудинный конец утолщен (рисунок 43, 44).




Рисунок 43. Первое ребро. Байкальская нерпа, 7 месяцев: 1 – головка ребра, 2 – шейка ребра; 3 – бугорок ребра; 4 – тело ребра; 5 – грудинный конец ребра



Рисунок 44. Ребра (5-е и 8-е). Байкальская нерпа, 7 месяцев: 1 – головка ребра; 2 – бугорок ребра; 3 – шейка ребра; 4 – угол ребра; 5 – латеральный мышечный гребень; 6 – грудинный конец

Грудная кость –sternum, соединяя реберные хрящи, образует вентральную стенку грудной клетки. Она состоит из длинной хрящевой рукоятки –manubriumsterni, восьми сегментов – sternebrae, соединенных хрящом, который с возрастом окостеневаает, мечевидного отростка – processusxiphoideus, на котором крепится выраженный мечевидный хрящ – cartilagexiphoideus. Мечевидный отросток соединяется с последним сегментом утолщенным хрящом с вырезкой для реберной дуги. В области хрящей между сегментами имеются реберные вырезки для первых восьми ребер (рисунок 45).

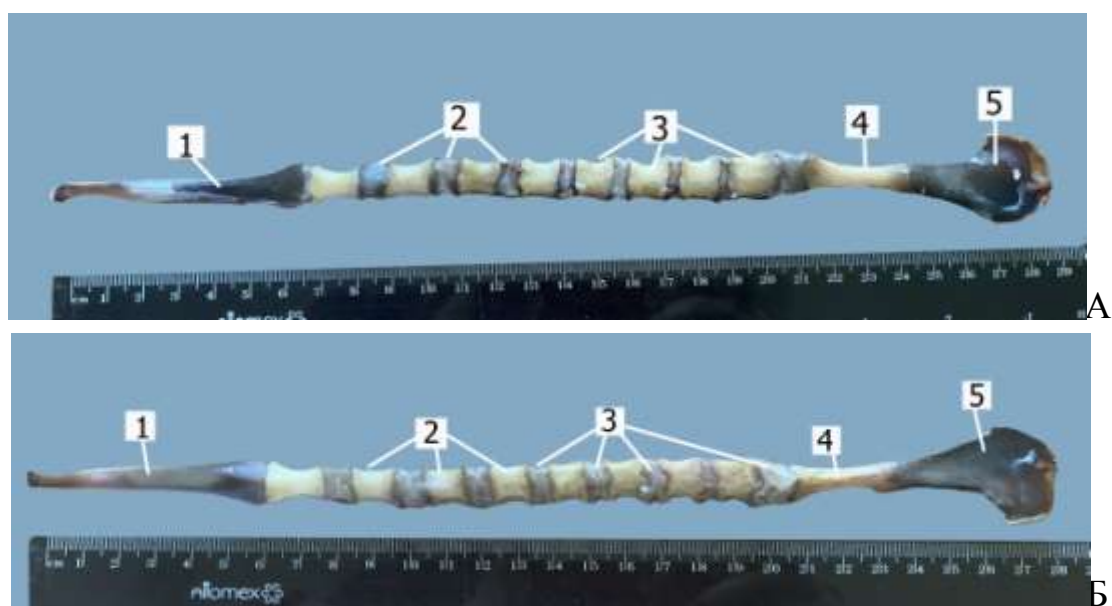


Рисунок 45. Грудная кость (А – дорсальная поверхность, Б – вентральная поверхность). Байкальская нерпа, 7 месяцев: 1 – рукоятка; 2 – сегменты тела; 3 – хрящевое соединение с вырезками для реберных хрящей; 4 – мечевидный отросток; 5 – мечевидный хрящ

1.2.3 Поясничный отдел – parslumbalis

Поясничные позвонки в количестве 5 штук характеризуются наличием остистых отростков треугольной формы, почти одинаковой высоты (разница в 3-4 мм) с углом наклона в 110°. Суставные отростки выражены, на краниальных суставных отростках – наличие сосцевидных отростков. Поперечные отростки сравнительно длинные, направлены краниовентрально. Головки и ямки – плоские. На вентральной поверхности тела позвонка – утолщенный вентральный гребень (рисунок 46, 47, 48).

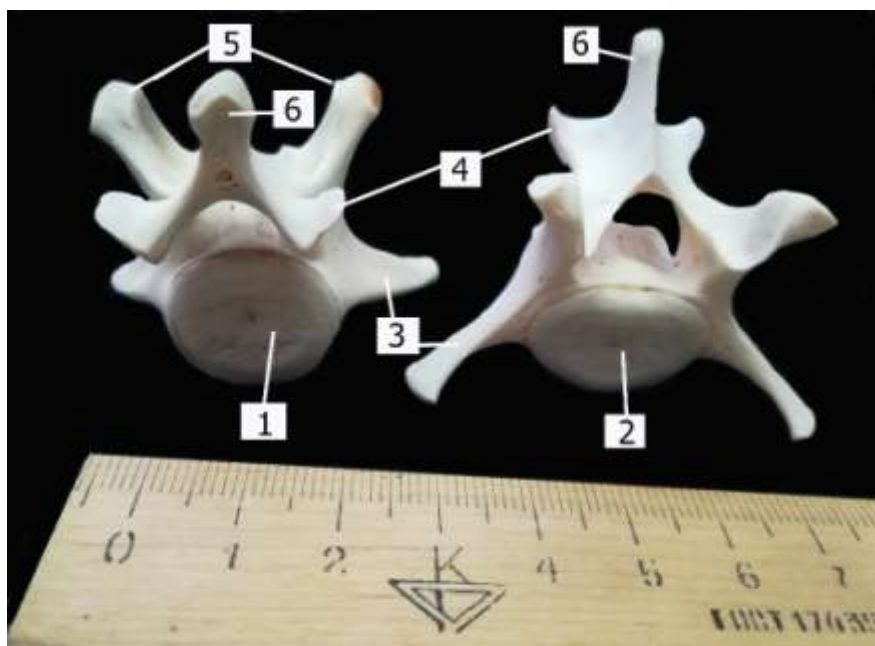


Рисунок 46. Поясничные позвонки (краниальная и каудальная поверхности). Байкальская нерпа, 1 год: 1 – ямка; 2 – головка; 3 – поперечные отростки; 4 – каудальные суставные отростки; 5 – краниальные суставные отростки с сосцевидными отростками; 6 – остистые отростки

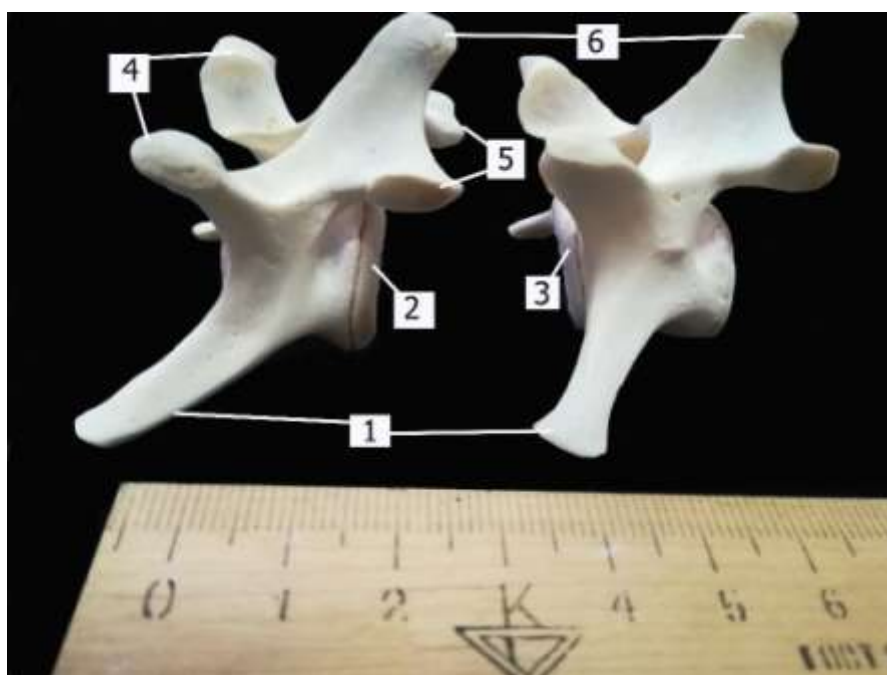


Рисунок 47. Поясничные позвонки (латеральная поверхность). Байкальская нерпа, 1 год: 1 – поперечные отростки; 2 – ямка; 3 – головка; 4 – краниальные суставные отростки с сосцевидными отростками; 5 – каудальные суставные отростки; 6 – остистые отростки

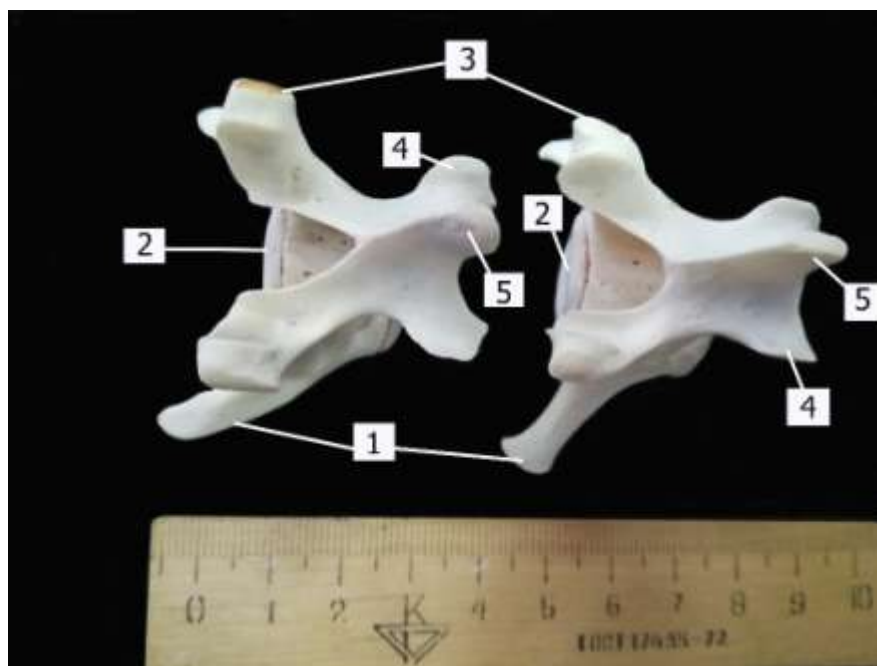


Рисунок 48. Поясничные позвонки (дорсальная поверхность).
 Байкальская нерпа, 1 год: 1 – поперечные отростки; 2 – головки; 3 –
 сосцевидные отростки; 4 – каудальные суставные отростки; 5 – остистые
 отростки

1.2.4 Крестцовый отдел – *parssacralis*

Крестцовые позвонки в количестве четырех, срослись и образовали крестцовую кость – *ossacrum*. Ярко выраженные остистые отростки срослись в основании. Высота их различная и составляет на первом $6,2 \pm 0,25$ мм, на втором $11,3 \pm 0,77$ мм, на третьем $6,5 \pm 0,31$ мм и на четвертом – $15,6 \pm 0,84$ мм, причем первые три остистые отростки направлены вертикально, а последний имеет каудальный угол наклона в 30° и утолщенный конец. Суставные отростки сохранились на первом и втором крестцовом позвонке, на последующих они образовали боковые гребни – *cristalateralis*. Поперечные отростки образовали боковые части – *parslateralis*, в основании которых имеются сквозные межпозвоночные отверстия – *foraminaintervertebralia*. На вентральной поверхности головки и ямки срослись и образовали поперечные линии – *lineatransversaе*. На первом крестцовом позвонке имеются узкие крылья – *alasaacralis*, на латеральной поверхности которых – суставные ушковидные поверхности – *faciesauricularis*, они служат для образования плоского сустава с телом подвздошной кости (рисунок 49, 50).

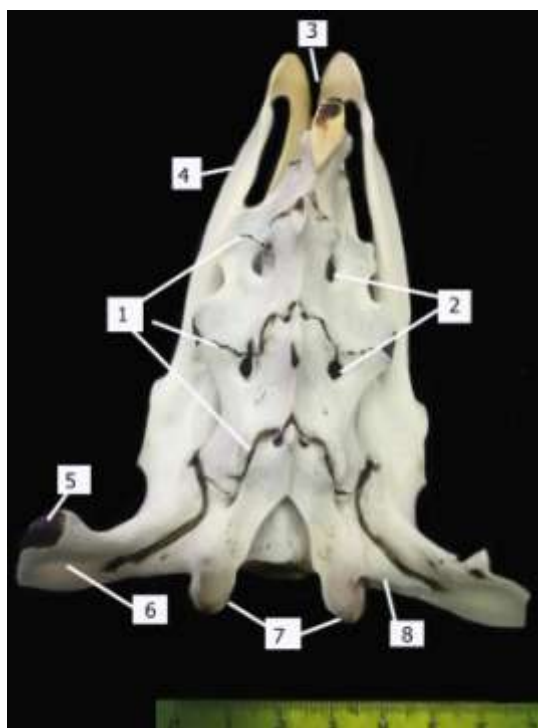


Рисунок 49. Крестцовая кость (дорсальная поверхность). Байкальская нерпа, 1 год: 1 – место соединения крестцовых позвонков; 2 – дорсальные межпозвоночные отверстия; 3 – седалищная вырезка; 4 – впадинная ветвь седалищной кости; 5 – маклок; 6 – крылья подвздошной кости; 7 – краниальные суставные отростки; 8 – крылья крестцовой кости

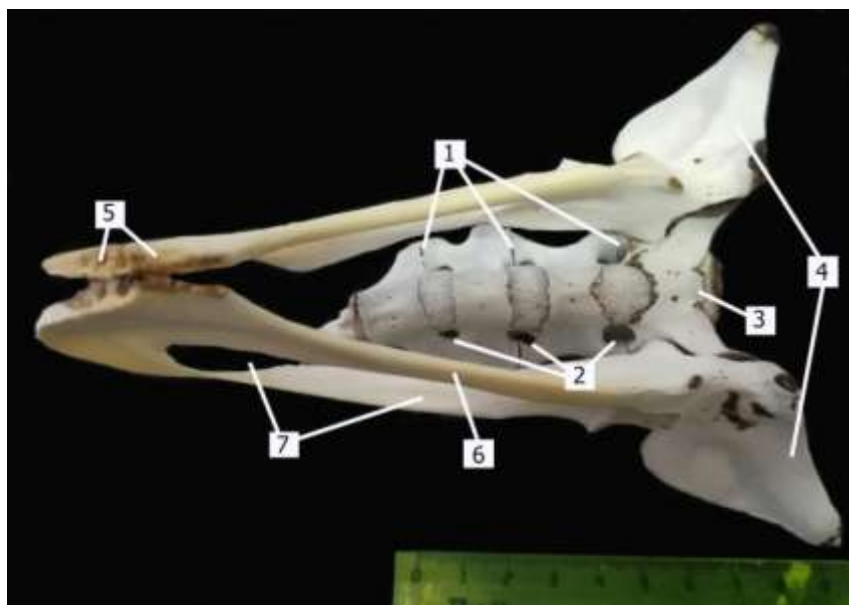


Рисунок 50. Крестцовая кость (вентральная поверхность). Байкальская нерпа, 1 год: 1 – поперечные линии; 2 – межпозвоночные отверстия; 3 – мыс крестцовой кости; 4 – крылья подвздошной кости; 5 – симфиз; 6 – шовные ветви лонной и седалищной костей; 7 – запертое отверстие

1.2.5 Хвостовой отдел – *parscaudalis*

Хвостовых позвонков 10-12. Все позвонки цилиндрической формы и диаметр цилиндра уменьшается к 10-му позвонку в 5 раз. Головки и ямки позвонков – плоские (рисунок 51).



Рисунок 51. Хвостовые позвонки. Байкальская нерпа, 5 месяцев: 1 – хрящевые соединения; 2 – тела позвонков

III Периферический скелет – *skeletonperiphericis*

2.1 Лопатка – *scapula*

Лопатка– плоская кость треугольной формы. Расположена в области первых пяти грудных позвонков и верхней трети первых пяти ребер, прикрепляется к туловищу посредством мышц (рисунок 52).

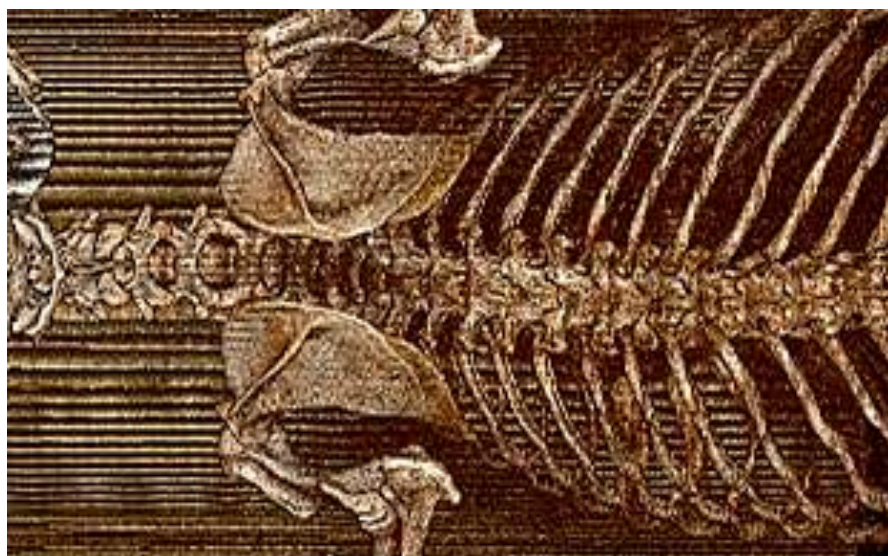


Рисунок 52. Расположение лопатки. Байкальская нерпа 1,5 года.
Мультиспиральная компьютерная томография

Широкое основание лопатки имеет выраженный лопаточный хрящ – *cartilagescapulae*, причем его ширина увеличивается к каудальному углу, (у молодых животных черного цвета, с возрастом окостеневаает и приобретает цвет кости). Краниальный и каудальный края – *margocranialis* и *caudalis* – идут от соответствующих углов основания к суженной части лопатки – вентральному углу (к шейке – *collumscapulae* и суставной впадине – *cavitasglenoidalis* вырезкой – *incisuraglenoidalis*). Над суставной впадиной расположен бугорок лопатки – *tuberscapulae*, на нем закрепляется двуглавый мускул плеча. Коракоидный отросток отсутствует. Ключица – *clavicula* – сохранилась в виде узкой соединительно-тканной полоски в плечеголовной мышце.

Латеральная поверхность лопатки разделена остью – *spinascapulae* – на две ямки: предостную – *fossasupraspinata* и заостную – *fossainfraspinata*. Ость лопатки заканчивается акромионом – *acromion*, который у нерпы хорошо выражен и направлен вентрально к суставной впадине. Заостная ямка почти в два раза шире предостной за счет вытянутого каудального угла лопатки.

Медиальная поверхность лопатки гладкая, имеет подлопаточную ямку – *fossasubscapularis*, которая латерально ограничена гребнями. Краниальный гребень образуется углублением предостной ямки, а каудальный гребень образован утолщением каудального края. Зубчатая шероховатость – *tuberositasteres*, слабо выражена по дорсальному краю лопатки (рисунок 53, 54).

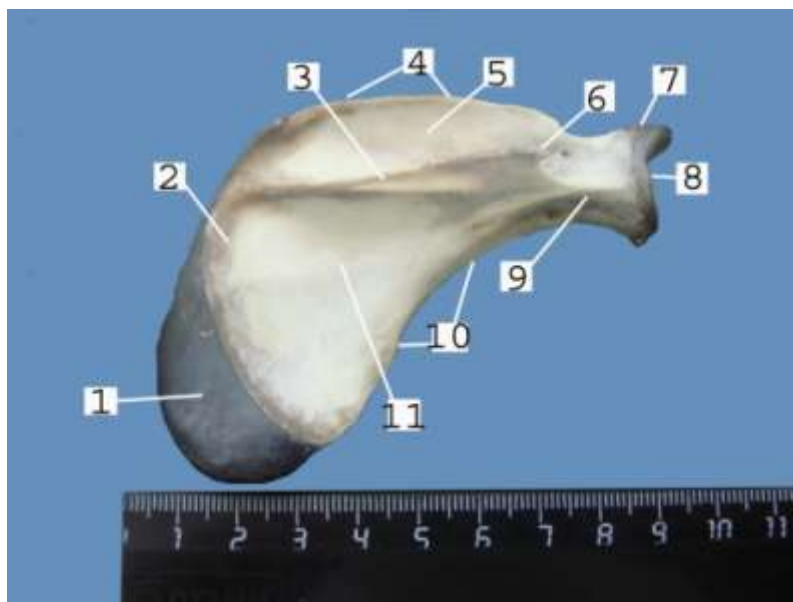


Рисунок 53. Лопатка (латеральная поверхность). Байкальская нерпа, 5 месяцев: 1 – лопаточный хрящ; 2 – дорсальный край; 3 – ость лопатки; 4 – краниальный край; 5 – предостная ямка; 6 – акромион; 7 – бугор лопатки; 8 – суставная впадина; 9 – шейка; 10 – каудальный край; 11 – заостная ямка

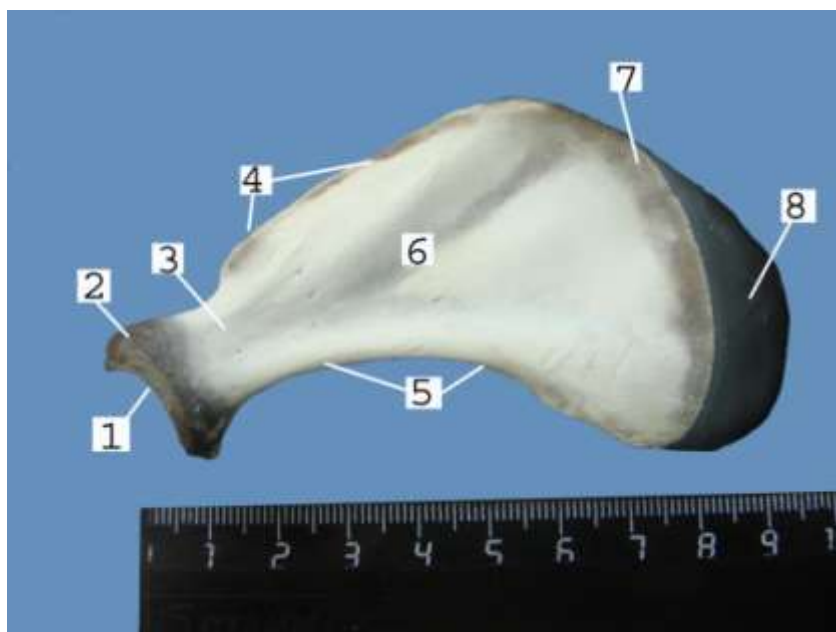


Рисунок 54. Лопатка (медиальная поверхность). Байкальская нерпа, 5 месяцев: 1 – суставная впадина; 2 – бугор лопатки; 3 – шейка; 4 – краниальный край; 5 – каудальный край; 6 – подлопаточная ямка; 7 – зубчатая шероховатость; 8 – лопаточный хрящ

2.2 Скелет свободной грудной конечности (ласты)– *cingulum membrithoracici*

2.2.1 Плечевая кость– *os humeri, os brachii*

Плечевая кость байкальской нерпы сравнительно короткая трубчатая кость, имеет диафиз (тело) и два эпифиза (проксимальный и дистальный концы), а также краниальную, пальмарную, латеральную и медиальную поверхности.

На проксимальном эпифизе плечевой кости располагается головка – *caput humeri*, поверхность которой конгруэнтна с вогнутой суставной впадиной лопатки, выраженная шейка плечевой кости – *collum humeri* и два бугорка: медиальный (большой) и латеральный (малый) – *tuberculum medialis et lateralis*. Поверхность головки и суставной впадины у молодых животных покрыта черного цвета суставным хрящом. Между бугорками проходит межбугорковый желоб – *sulcus intertubercularis*–для двуглавого мускула. Большой медиальный бугорок имеет вытянутую треугольную форму.

На коротком диафизе малый латеральный бугорок продолжается на краниальную поверхность большим проксимальным гребнем – *crista proximalis*–с шероховатостью для дельтовидного мускула. В основании

ребра на медиальной поверхности диафиза имеется круглая шероховатость – *tuberositas* – для прикрепления большой круглой мышцы и широчайшего мускула спины, а также несколько крупных питательных отверстий.

На дистальном эпифизе имеется блок плечевой кости – *trochlea humeri*, состоящий из двух латерального и медиального мыщелков – *condylus lateralis et medialis*. Суставная поверхность латерального и медиального мыщелков конгруэнтна с суставными поверхностями лучевой кости. Мыщелки разделены межмыщелковым желобом – *sulcus intercondylaris*, который переходит краниально в лучевую ямку – *fossa radialis*, а каудально – в локтевую – *fossa ulnaris*. На латеральной поверхности соответствующего надмыщелка имеется шероховатость – *tuberositas* – для прикрепления разгибателей запястного сустава и пальцев. От латерального надмыщелка на диафиз отходит дистальный гребень, загнутый каудально и образующий локтевую ямку – *fossa ulnaris*. В основании дистального надмыщелка имеется крупное сквозное надблоковое отверстие – *foramen infratrochlearis*. Дистальный гребень и медиальный надмыщелок зрительно расширяют дистальный эпифиз (рисунок 55, 56, 57).

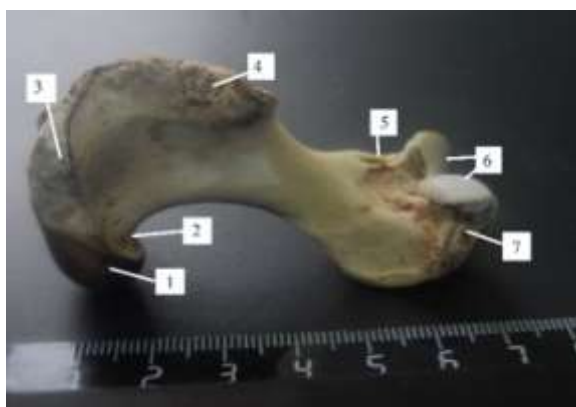

Рисунок 55. Плечевая кость (латеральная поверхность).

Байкальская нерпа, 7 месяцев: 1 – головка; 2 – шейка; 3 – малый бугор; 4 – проксимальный гребень; 5 – надблоковое отверстие; 6 – мыщелки; 7 – латеральный надмыщелок

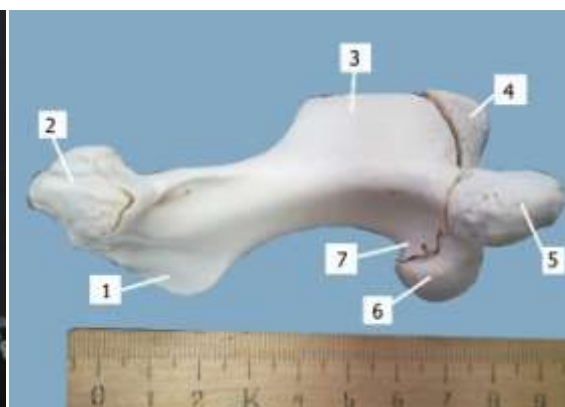


Рисунок 56. Плечевая кость (медиальная поверхность).

Байкальская нерпа, 1 год: 1 – дистальный гребень; 2 – блок; 3 – проксимальный гребень; 4 – латеральный бугор; 5 – медиальный бугор; 6 – головка; 7 – шейка

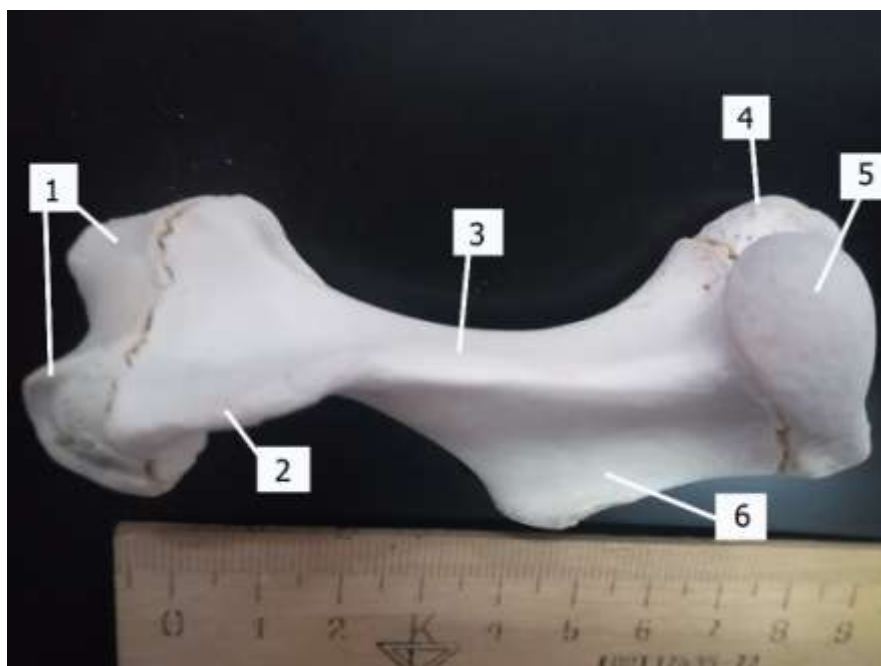


Рисунок 57. Плечевая кость (медиальная поверхность). Байкальская нерпа, 1 год: 1 – блок; 2 – дистальный гребень; 3 – диафиз; 4 – медиальный бугор; 5 – головка; 6 – проксимальный гребень

2.2.2 Кости предплечья – *ossa antebrachii*

Кости предплечья представлены укороченными лучевой и локтевой плоскими костями с межкостным пространством между диафизами.

2.2.2.1 Лучевая кость – *os radii*

Лучевая кость имеет узкий проксимальный, широкий дистальный эпифизы и плоский диафиз.

На проксимальном эпифизе имеется головка лучевой кости – *caput radii* – с двумя суставными поверхностями для латерального и медиального мыщелков блока плечевой кости. Вокруг головки расположена выраженная шейка лучевой кости с медиальной шероховатостью для сухожилия двуглавого мускула.

На диафизе отмечены латеральная и медиальная поверхности, а также каудальный и краниальный края. Диафиз расширяется к дистальному эпифизу за счет краниального дистального гребня.

На дистальном эпифизе располагается блок лучевой кости, на котором имеется запястная суставная поверхность (рисунок 58).

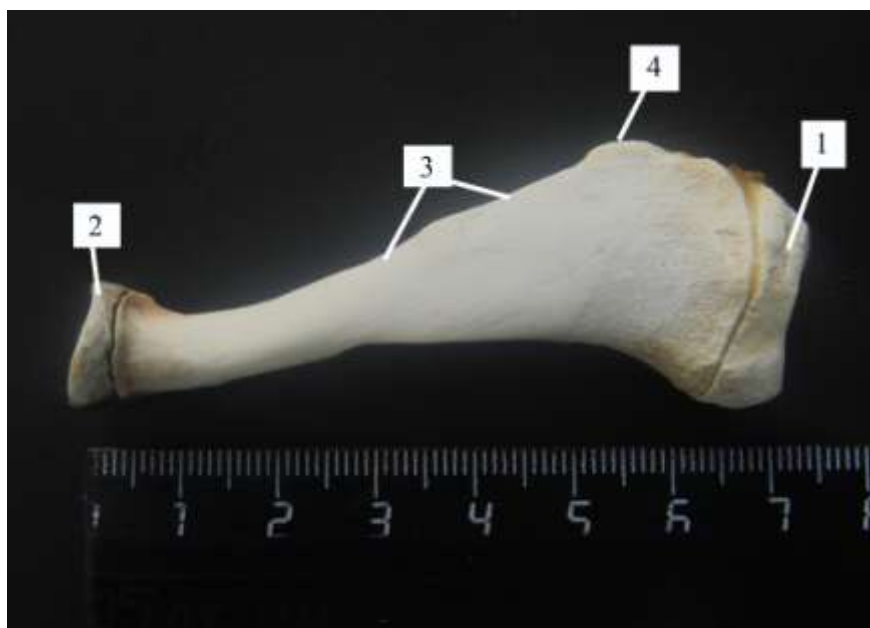

Рисунок 58. Лучевая кость. Байкальская нерпа, 1 год: 1 – дистальный эпифиз; 2 – проксимальный эпифиз; 3 – диафиз; 4 – краниальный дистальный гребень

2.2.2.2 Локтевая кость– *os ulna*

Локтевая кость представлена плоской костью, с проксимальным и дистальным эпифизом.

Проксимальный эпифиз имеет расширенный плоский локтевой гребень с локтевым бугром. Краниально на локтевом гребне имеется надблоковая вырезка с крючковидным отростком – *processus hamatus*.

На диафизе отмечены латеральная и медиальная поверхности, а также каудальный и краниальный края. С медиальной поверхности напротив медиальной шероховатости лучевой кости имеется такая же шероховатость и для двуглавого мускула.

Дистальный эпифиз имеет суженную форму в виде шиловидного отростка (рисунок 59).



Рисунок 59. Локтевая кость. Байкальская нерпа, 1 год: 1 – локтевой гребень; 2 – дистальный эпифиз; 3 – диафиз; 4 – надблоковая вырезка с крючковидным отростком

2.2.3 Кости кисти – *ossamanus*

Кости кисти состоят из костей запястья, пясти и пальцев.

Кости запястья – *ossacarpi* – состоят из двух рядов – проксимального и дистального.

Проксимальный ряд запястья образован тремя костями: промежуточнолучевая – *oscarpiintermedioradialis*, локтевая – *oscarpiulnaris*, и добавочная кость – *oscarpiaccessorium*, причем локтевая кость имеет соединение с 4+5 костью запястья. Промежуточнолучевая кость – самая крупная, имеет медиальную, латеральную, краниальную, пальмарную, проксимальную и дистальную поверхности. Латеральная, проксимальная и дистальная поверхности промежуточнолучевой кости – суставные, причем к латеральной поверхности прикрепляется часть локтевой кости запястья, к проксимальной – лучевая кость, а к дистальной – вторая, третья, четвертая+пятая. Локтевая кость запястья имеет краниальную, медиальную (для соединения с промежуточнолучевой костью), латеропальмарную (для соединения с добавочной костью) и дистальную (для соединения с четвертой+пятой костями) поверхность.

Дистальный ряд состоит из четырех костей: первой (находится под второй), вторая, третья и четвертая+пятая (сросшиеся) – *oscarpiprimum, secundum, tertium et quartum+quintum*. Первая кость запястья имеет медиальную, латеральную (для соединения со второй пястной костью),

проксимальную (для соединения со второй костью запястья) поверхности. Вторая кость запястья имеет медиальную, латеральную (для соединения с третьей костью), проксимальную (для соединения с промежуточнолучевой костью), дистальную (для соединения с первой костью запястья и со второй пястной костью) поверхности. Третья кость запястья имеет медиальную (для соединения со второй костью пясти), латеральную (для соединения с четвертая+пятая костью запястья), проксимальную (для соединения с промежуточнолучевой костью запястья), дистальную (для соединения с третьей костью пясти) поверхности. Четвертая+пятая кость запястья имеет медиальную (для соединения с третьей костью запястья), латеропальмарную (для соединения с локтевой костью запястья), дистальную (для соединения с четвертой и пятой костями пясти) поверхности (рисунок 60).

Кости пясти—*ossametacarpī*— у байкальской нерпы состоят из пяти костей. На каждой кости различают диафиз, один эпифиз и суставной блок, причем на первой кости выражен проксимальный эпифиз, а на второй, третьей, четвертой и пятой костях пясти – дистальный эпифиз с суставным блоком. На проксимальном эпифизе первой кости пясти имеется суставная поверхность для первой кости запястья, дистально располагается суставной блок для соединения с первой фалангой первого пальца. На дистальном эпифизе второй кости пясти имеется суставной блок для соединения с первой фалангой второго пальца, проксимально – медиальная, латеральная и проксимальная суставные поверхности для соединения с первой, второй и третьей костями запястья соответственно. На дистальном эпифизе третьей кости пясти имеется суставной блок для соединения с первой фалангой третьего пальца, проксимально – медиальная, латеральная и проксимальная суставные поверхности для соединения с второй костью пясти, с третьей костью запястья и с четвертой костью пясти. На дистальном эпифизе четвертой кости пясти имеется суставной блок для соединения с первой фалангой четвертого пальца, проксимально – медиальная, латеральная и проксимальная суставные поверхности для соединения с третьей костью пясти, с пятой костью пясти и с 4+5 костью запястья соответственно. На дистальном эпифизе пятой кости пясти имеется суставной блок для соединения с первой фалангой пятого пальца, проксимально – медиальная суставная поверхность для соединения с четвертой костью пясти, а проксимальная – с 4+5 костью запястья (рисунок 60).

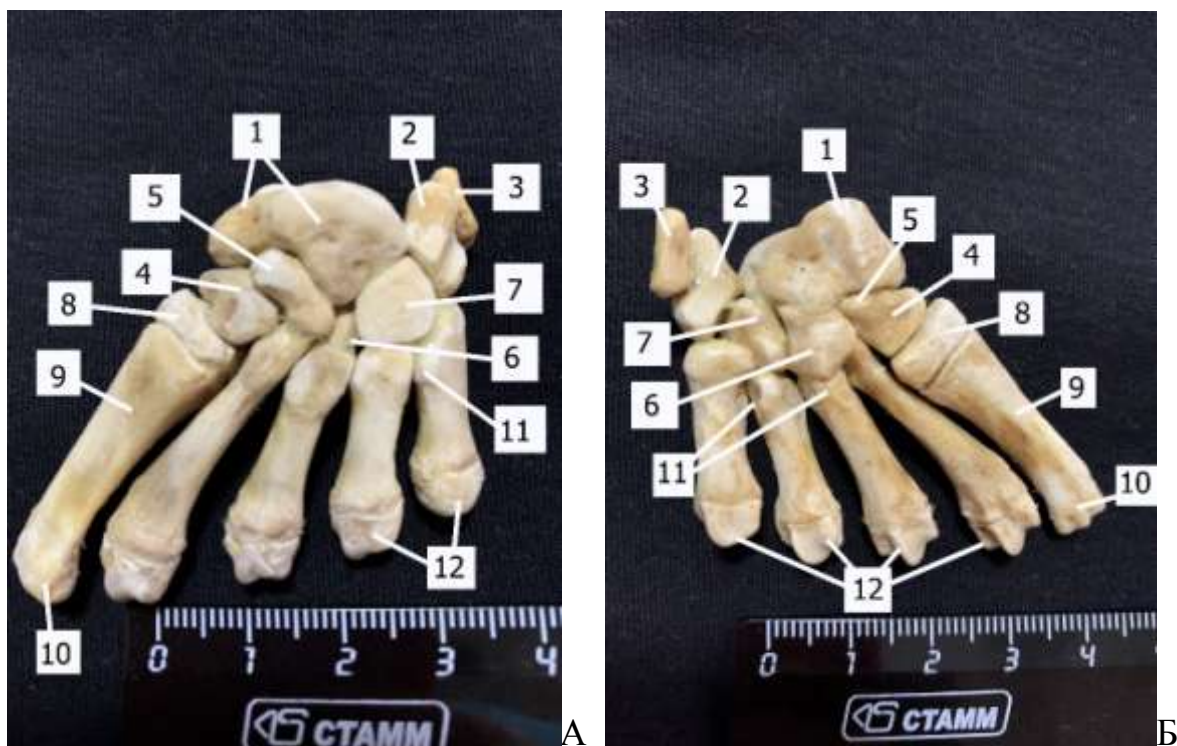


Рисунок 60. Кости запястья и пясти. Байкальская нерпа, 1 год: 1 – промежуточнолучевая кость запястья; 2 – локтевая кость запястья; 3 – добавочная кость запястья; 4 – первая кость запястья; 5 – вторая кость запястья; 6 – третья кость запястья; 7 – четвертая+пятая кость запястья; 8 – проксимальный эпифиз первой кости пясти, 9 – тело первой кости пясти; 10 – суставной блок первой кости пясти; 11 – проксимальный конец диафиза пятой кости пясти; 12 – дистальные эпифизы 2, 3, 4 и 5 костей пясти с суставным блоком

Кости пальцев – ossadigitalis

Кисть у байкальской нерпы состоит из пяти пальцев.

Первый палец состоит из двух фаланг – проксимальной и дистальной (когтевой), это самые длинные фаланги.

Второй, третий, четвертый и пятый пальцы состоят из трех фаланг – проксимальной – *phalanxproximalis*, средней *phalanxmedia*, и дистальной – *phalanxdistalis* (когтевой), причем их длина уменьшается к пятому пальцу. На проксимальных фалангах указанных пальцев с плантарной поверхности крепятся сезамовидные косточки.

Каждая фаланга, кроме когтевой, имеет диафиз, один проксимальный эпифиз с суставной ямкой для сочленения с блоком предыдущей кости, дистально – суставной блок (рисунок 61, 62).

Когтевая фаланга имеет треугольную форму, сверху которой сформирован роговой башмак (коготь). Проксимально на фаланге имеется суставная поверхность для соединения с блоком предыдущей фаланги.

Костная основа налегает на роговой башмак (коготь), образуя когтевой гребень, который на пальмарной поверхности продолжается до середины когтя и образует ямку на месте когтевого желоба (рисунок 64).

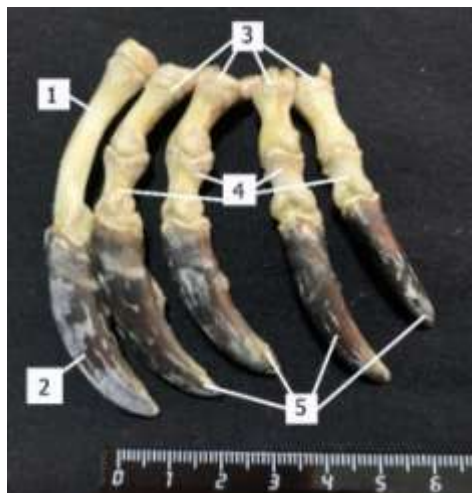

Рисунок 61. Кости пальцев (краниальная поверхность). Байкальская нерпа, 5 месяцев: 1 – проксимальная фаланга первого пальца; 2 – когтевая фаланга первого пальца; 3 – проксимальные фаланги 2-го, 3-го, 4-го и 5-го пальцев, средние фаланги 2-го, 3-го, 4-го и 5-го пальцев, 5 – когтевые фаланги 2-го, 3-го, 4-го и 5-го пальцев

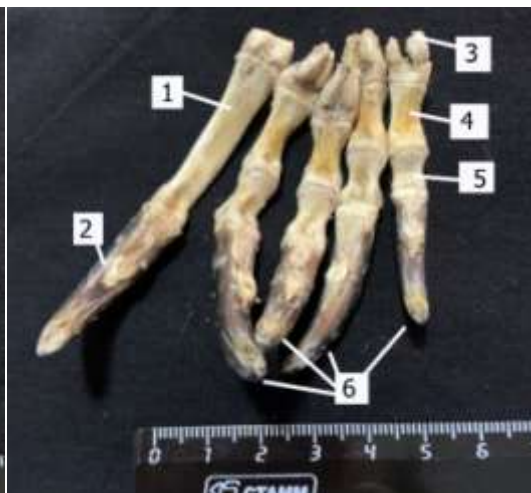

Рисунок 62. Кости пальцев (пальмарная поверхность). Байкальская нерпа, 5 месяцев: 1 – проксимальная фаланга первого пальца; 2 – когтевая фаланга первого пальца; 3 – сезамовидные косточки; 4 – проксимальные фаланги 2-го, 3-го, 4-го и 5-го пальцев, 5 – средние фаланги 2-го, 3-го, 4-го и 5-го пальцев, 6 – когтевые фаланги 2-го, 3-го, 4-го и 5-го пальцев

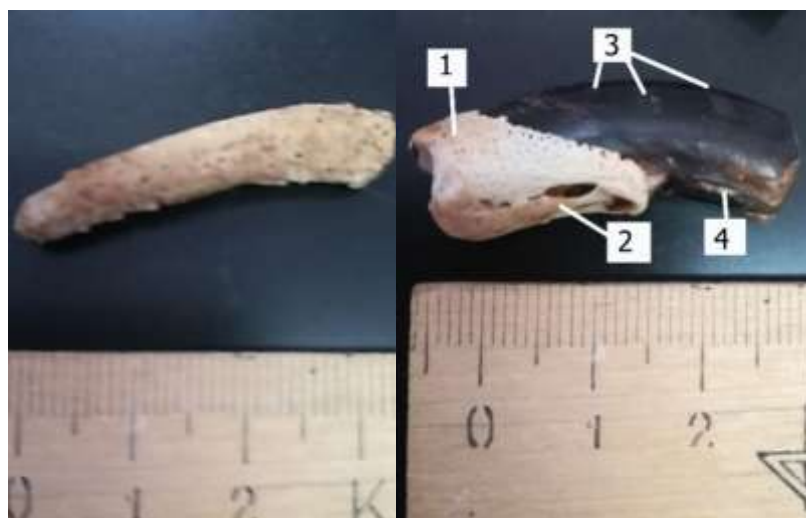

Рисунок 63. Когтевая фаланга. Байкальская нерпа, 5 лет: 1 – роговой гребень; 2 – продолжение когтевого гребня на пальмарной поверхности; 3 – годовые насечки на роговом башмаке; 4 – когтевой желоб

2.3 Кости тазового пояса –pelvina

У байкальской нерпы таз представлен двумя безымянными костями, каждая из которых в результате сращения **подвздошной, лонной и седалищной** образуют его узкую и вытянутую форму. Все три кости участвуют в образовании суставной впадины –acetabulum, расположенной латерально. Края суставной впадины покрыты хрящом (у молодых животных он черного цвета), формирующим суставные губы, которые увеличивают глубину суставной впадины. У вентрокаудального края имеется вырезка. В центре суставной впадины располагается ямка с шероховатой поверхностью для прикрепления связки головки бедренной кости.

Кроме этого, лонная и седалищные кости образуют очень обширное, овальной формы запертое отверстие.

Вход в тазовую полость лежит между крестцовой, подвздошными и лонными костями, причем лонные кости не имеют симфиза. Выход из полости таза образован между седалищными костями и первыми хвостовыми позвонками.

2.3.1 Подвздошная кость– osilii

Подвздошная кость, состоит из крыла – alailiaca, и короткого тела – corpusiliiaca, которое срастается с лонной и седалищной костями в суставной впадине.

Короткое тело подвздошной кости широкое, латеральная поверхность которого имеет большое количество питательных отверстий, а на медиальной поверхности имеется ярко выраженная ушковидная поверхность для соединения с одноименной поверхностью на крыльях крестцовой кости и образования плоского крестцовоподвздошного сустава. Кроме этого, дорсомедиально на теле имеются округлые отростки, которые участвуют в образовании плоского сустава, а вентрально – вентральные бугры с шероховатостью для прикрепления мышц.

Крылья подвздошной кости треугольной формы и направлены латерально. На крыльях различают краниальную и каудальную поверхности, два бугра – дорсальный и вентральный, а также латеральный край крыла, которые покрыты хрящом (у молодых животных черного цвета). На каудальной поверхности крыла имеется ямка и ягодичная линия для прикрепления мышц ягодичной группы разгибателей.

2.3.2 Лоннаякость – *ospubis*

Лоннаякость имеет впадинную ветвь, которая участвует в образовании суставной впадины и запертого отверстия. Так как отсутствует симфиз, шовная ветвь представлена очень маленьким бугорком с шероховатостью для прикрепления мышц.

2.3.3 Седалищная кость– *osischi*

Седалищная кость имеет впадинную и шовную ветви. Шовная ветвь соединяется с впадинной ветвью лонной кости, а впадинная ветвь принимает участие в образовании суставной впадины и обе ветви принимают участие в образовании запертого отверстия. На впадинной ветви выражен дорсальный седалищный бугорок. Тело седалищной кости пластинчатое, имеет вентральный седалищный бугор, который с одноименным бугром образуют сращение (симфиз) (рисунок 49, 50, 64).

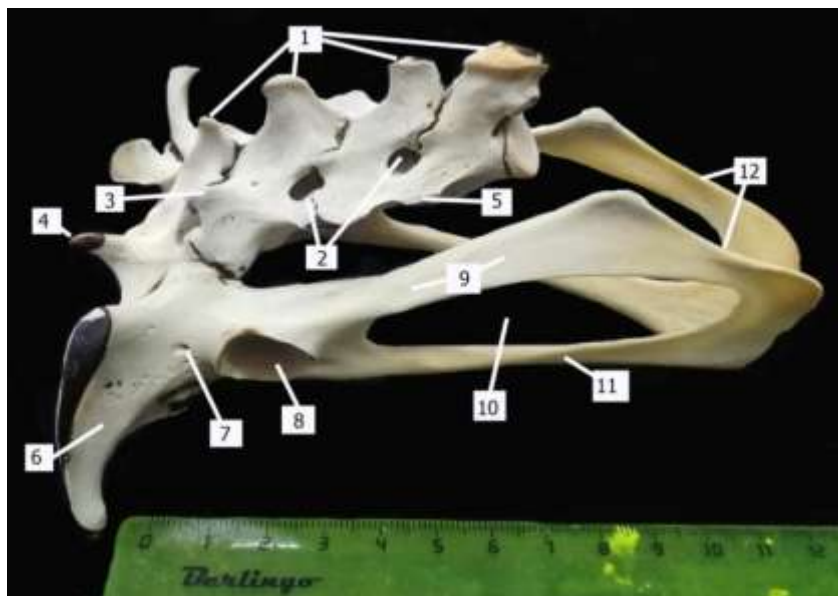


Рисунок 64. Крестцовая кость (вид сбоку). Байкальская нерпа, 1 год: 1 – остистые отростки; 2 – дорсальные межпозвоночные отверстия; 3 – латеральные гребни; 4 – краниальные суставные отростки; 5 – боковые части; 6 – крылья подвздошной кости; 7 – тело подвздошной кости; 8 – суставная впадина; 9 – впадинная ветвь седалищной кости; 10 – запертое отверстие; 11 – шовная ветвь седалищной кости; 12 – седалищная кость

2.4 Скелет свободной тазовой конечности (ласты) – *cingulum membrivini*

2.4.1 Бедренная кость – *os femoris*

Кость плоская, короткая с широкими эпифизами. Различают на кости краниальную и каудальную поверхности, дорсальный и вентральный края. Кость расположена краниолатерально.

Проксимальный эпифиз имеет четко отделенную шейкой головку бедренной кости, расположенную латерально. Ямка для связки головки находится на границе головки и шейки. Также на проксимальном эпифизе имеется большой и малый вертелы с неглубокой вертлужной ямкой.

Тело кости от большого вертела до дистального эпифиза имеет одинаковую ширину и расширяется при переходе в дистальный эпифиз.

Дистальный эпифиз на медиальной поверхности имеет два мыщелка, разделенные межмыщелковой ямкой – *fossa intercondylaris*, на дне которой – ямка для связки. Мыщелки переходят в латеральный и медиальный надмыщелки, между которыми расположен блок для коленной чашки – *trochlear plate*. На латеральной и медиальной поверхностях надмыщелков имеются ямки для разгибателей (рисунок 65, 66). Коленная чашка бобовидно-ладьевидной формы (рисунок 67).




Рисунок 65. Бедренная кость (каудальная поверхность). Байкальская нерпа, 1 год: 1 – головка; 2 – шейка; 3 – вертлужная ямка; 4 – малый медиальный вертел; 5 – большой латеральный вертел; 6 – диафиз; 7 – межмыщелковая ямка с ямкой для связки; 8 – мыщелки; 9 – медиальный надмыщелок

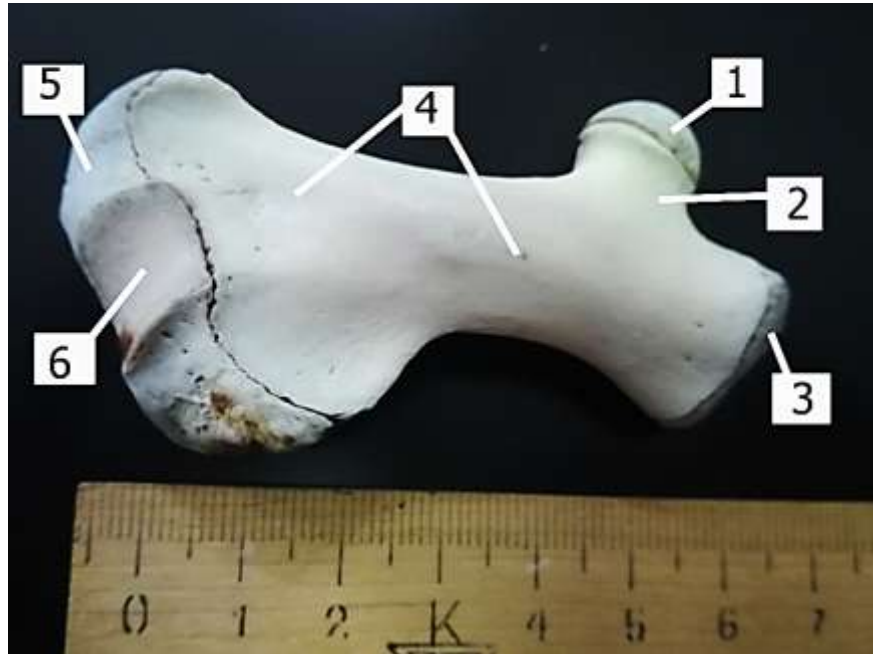


Рисунок 66. Бедренная кость (краниальная поверхность). Байкальская нерпа, 1 год: 1 – головка; 2 – шейка; 3 – большой латеральный вертел; 4 – диафиз; 5 – медиальный надмыщелок; 6 – суставная поверхность для коленной чашки

2.4.3 Кости стопы – *ospedis*

Кости заплюсны

Кости заплюсны – *ossatarsi* – состоят из трех рядов коротких костей: проксимального, среднего и дистального.

В проксимальном ряду располагается две кости: пяточная и таранная.

Таранная кость – *talus* – имеет столбикообразное тело – *corpustali* – с суставной поверхностью для соединения с центральной костью, проксимальный блок – *throchlearproximalis*, на котором выделяются дорсальный и вентральный гребни – *cristadorsalis* и *ventralis* – и головку с суставной поверхностью для соединения с дистальным эпифизом большой берцовой кости и на плантарной поверхности суставные поверхности для держателя таранной кости пяточной кости (рисунок 71, 72).

Пяточная кость – *calcaneus* – имеет пяточный бугор, крючковидный отросток и суставные поверхности держателя таранной кости – *sustentaculumtali* – для соединения с таранной костью. Между суставными поверхностями держателя таранной кости находится сосудистый желоб – *sulcusvascularis*, который при соединении костей образует сосудистое отверстие для прободающей заплюсневой артерии (рисунок 73, 74).

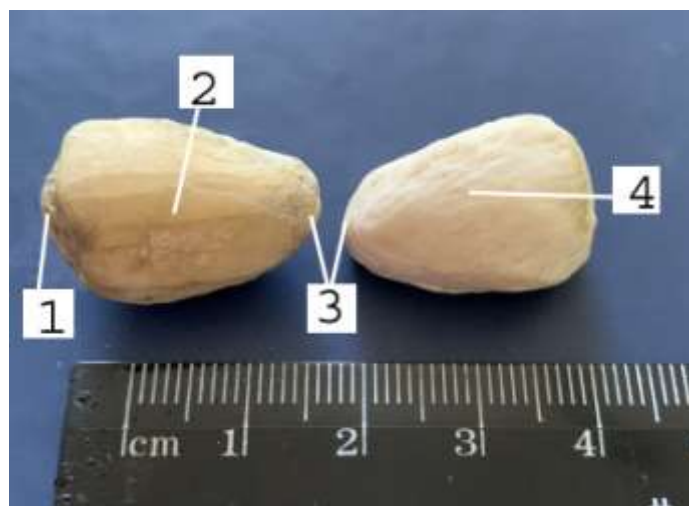

Рисунок 67. Коленная чашка. Байкальская нерпа, 1 год: 1 – проксимальный край; 2 – суставная поверхность; 3 – дистальные края; 4 – краниальная поверхность




Рисунок 69. Кости голени. Байкальская нерпа, 7 лет: 1 – проксимальный эпифиз; 2 – большая берцовая кость; 3 – малая берцовая кость; 4 – дистальные эпифизы; 5 – латеральная лодыжка; 6 – медиальная лодыжка




Рисунок 70. Кости голени. Байкальская нерпа, 7 лет: 1 – проксимальный эпифиз; 2 – мышечные желоба; 3 – малая берцовая кость; 4 – большая берцовая кость; 5 – дистальный эпифиз большой берцовой кости; 6 – дистальный эпифиз малой берцовой кости; 7 – медиальная лодыжка

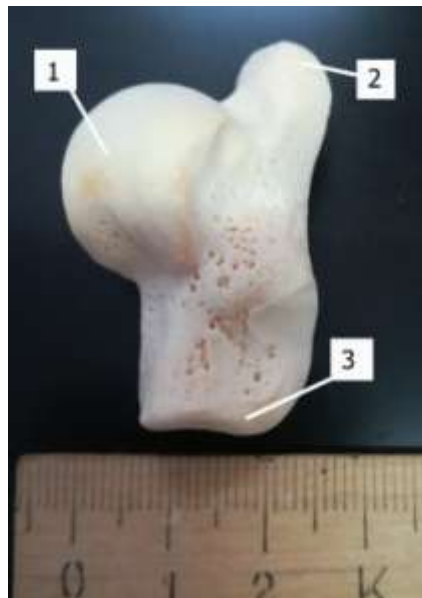

Рисунок 71. Таранная кость (краниомедиальная поверхность). Байкальская нерпа, 1 год: 1 – проксимальный блок таранной кости; 2 – проксимальная суставная поверхность; 3 – дистальная суставная поверхность

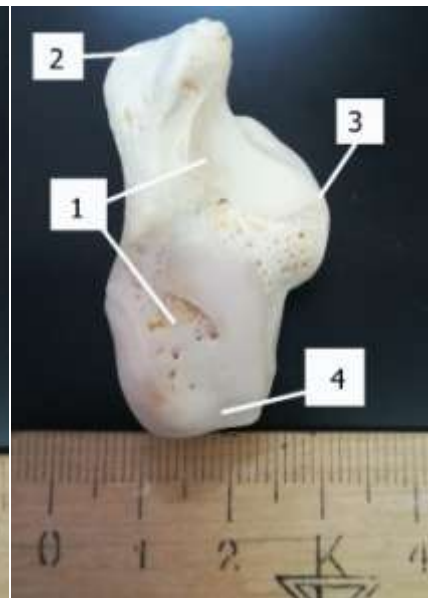


Рисунок 72. Таранная кость (латероплантарная поверхность). Байкальская нерпа, 1 год: 1 – суставная поверхность для держателя таранной кости; 2 – проксимальный блок таранной кости; 3 – дистальная суставная поверхность

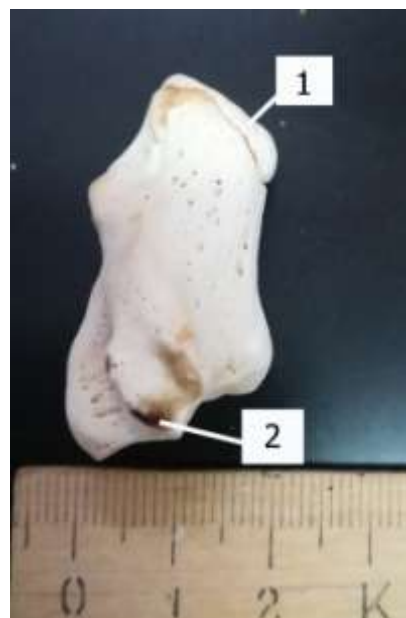


Рисунок 73. Пяточная кость (латеральная поверхность). Байкальская нерпа, 1 год: 1 – пяточный бугор; 2 – суставная поверхность

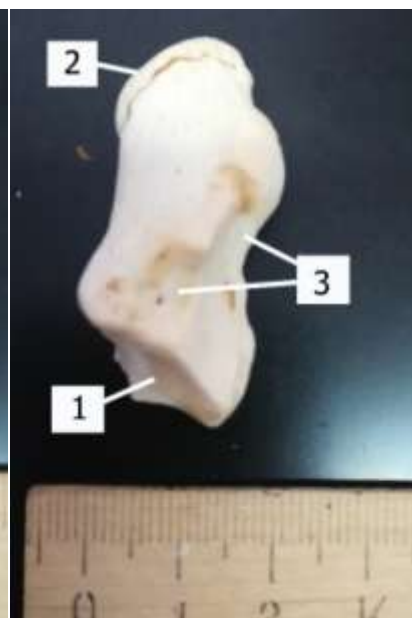


Рисунок 74. Пяточная кость (латеральная поверхность). Байкальская нерпа, 1 год: 1 – суставная поверхность; 2 – пяточный бугор; 3 – держатель таранной кости

Средний ряд представлен одной центральной костью – *oscentrale*. Проксимальная поверхность центральной кости конгруэнтна с суставной поверхностью таранной кости, латеральная поверхность соединяется с четвертая+пятая костью заплюсны, медиальная – с первой костью заплюсны, дистальная поверхность – с третьей костью заплюсны.

Дистальный ряд имеет 4 кости: первая – *ostarsiprimum*, вторая – *ostarsisecundum*, третья – *ostarsitertium*, четвертая+пятая – *ostarsiquartum+quantum* (сросшиеся). Первая кость имеет медиальную поверхность, латеральную (имеет суставную поверхность для соединения с центральной костью), дистальную (соединяется со второй костью заплюсны). Латеральная поверхность второй кости заплюсны соединяется со второй костью заплюсны, проксимальная – с первой костью заплюсны, дистальная – с первой фалангой первого пальца плюсны. Третья кость проксимальной поверхностью соединяется с центральной костью заплюсны, медиальной – со второй костью заплюсны, латерально с четвертой+пятой костью заплюсны, дистальная имеет две суставные поверхности и соединяется с суставной поверхностью первой фаланги второго пальца и первой фаланги третьего пальца. Четвертая+пятая – самая мощная из дистального ряда, имеет латеральную поверхность, плантарную с выраженным плантарным отростком и сосудистым желобом, краниальную, медиальную (для соединения с центральной и третьей костью заплюсны), дистальную (для соединения с первой фалангой четвертого пальца и первой фалангой пятого пальца).

Кости плюсны и пальцев

Кости плюсны и пальцев сходны по строению с передней конечностью.

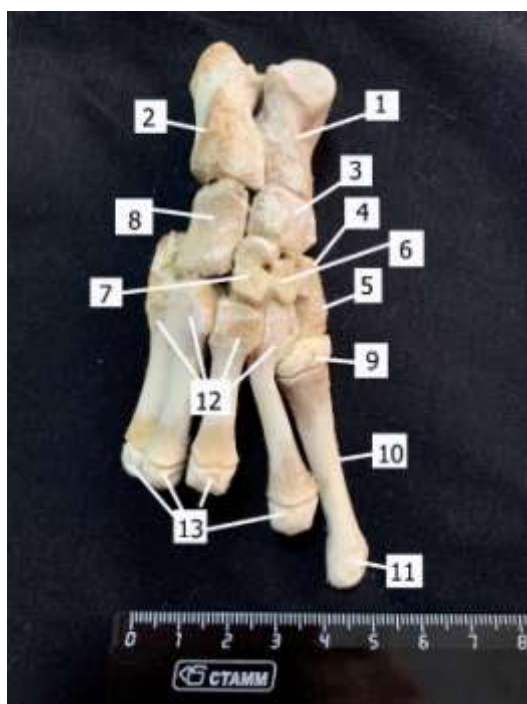


Рисунок 75. Кости заплюсны и плюсны (краниальная поверхность). Байкальская нерпа, 5 месяцев: 1 – таранная кость; 2 – пяточная кость; 3 – центральная кость заплюсны; 4 – суставная поверхность первой кости заплюсны; 5 – первая кость заплюсны; 6 – вторая кость заплюсны; 7 – третья кость заплюсны; 8 – четвертая+пятая кость заплюсны; 9 – проксимальный эпифиз первой кости плюсны; 10 – диафиз первой кости плюсны; 11 – дистальный конец первой кости плюсны; 12 – проксимальные суставные поверхности второй, третьей, четвертой и пятой костей плюсны; 13 – дистальные эпифизы с суставным блоком второй, третьей, четвертой и пятой костей плюсны

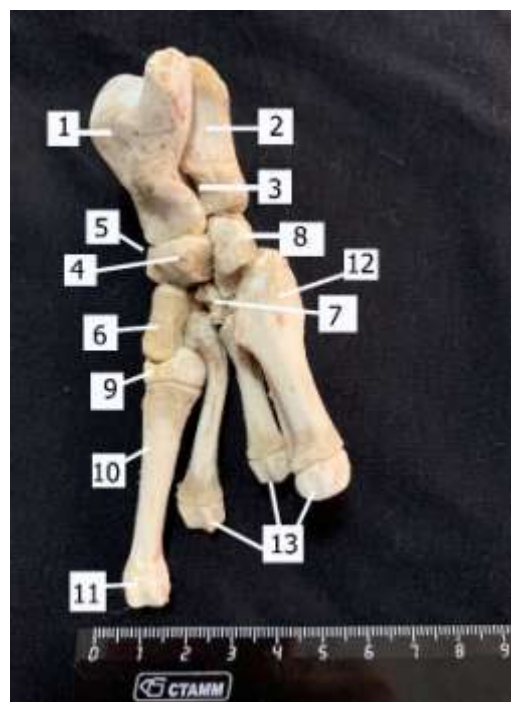


Рисунок 76. Кости заплюсны и плюсны (плантарная поверхность). Байкальская нерпа, 5 месяцев: 1 – таранная кость; 2 – пяточная кость; 3 – отверстие для прободающей заплюсневой артерии; 4 – медиальная поверхность центральной кости заплюсны; 5 – плантарная поверхность центральной кости заплюсны; 6 – первая кость заплюсны; 7 – третья кость заплюсны; 8 – четвертая+пятая кость заплюсны; 9 – проксимальный эпифиз первой кости плюсны; 10 – диафиз первой кости плюсны; 11 – дистальный конец первой кости плюсны; 12 – проксимальный конец пятой костей плюсны; 13 – дистальные эпифизы с суставным блоком третьей, четвертой и пятой костей плюсны

Список рекомендуемой литературы

1. Nominaanatomicaveterinaria. Sixth edition / International Committee on Veterinary Gross Anatomical Nomenclature. – Published with permission of the World Association of Veterinary Anatomists, 2017. – P. 160.
2. Акаевский А.И. Анатомия домашних животных / Ю.Ф. Юдичев, С.Б. Селезнев – 5-е изд., перераб и доп. – М.: ООО «Аквариум принт», 2005. – 640 с.
3. Анатомия домашних животных [Текст] :учеб.для вузов / И. В. Хрусталева [и др.] ; под ред. И. В. Хрусталевой. - 3-е изд., испр. - М. : Колос, 2004. - 704 с
4. Зеленевский Н.В. Анатомия животных: учебник / Н.В. Зеленевский, М.В. Щипакин. – М: Лань, 2018 – 484 с.
5. Дмитриева Т.А. Топографическая анатомия домашних животных/ П.Т. Саленко, М.Ш. Шакуров. – М.: КолосС, 2008. – 414 с.
6. Анатомия собаки. Соматические системы [Текст] : учеб. для вузов / Н. А. Слесаренко [и др.] ; под ред. Н. А. Слесаренко. - СПб. : Лань, 2003. - 96 с.: ил. - (Учебники для вузов. Специальная литература)

Учебное пособие

**Рядинская Нина Ильинична
Аникиенко Инна Викторовна
Иконникова Дарья Романовна
Ильина Ольга Петровна
Карпова Екатерина Александровна
Молькова Алена Александровна
Помойницкая Татьяна Евгеньевна
Сайванова Светлана Алексеевна
Табакова Мария Алексеевна
Тарасевич Вячеслав Николаевич**

СКЕЛЕТ БАЙКАЛЬСКОЙ НЕРПЫ
